



MÁS ALLÁ DEL TRATAMIENTO CONVENCIONAL: ESTRATEGIA QUIRÚRGICA PARA UN CASO ÚNICO DE PATOLOGÍAS ENDODÓNTICAS MÚLTIPLES

Angie Tous-Oviedo¹ , Angelica Navarro-Camejo² ,
José Flórez-Ariza³ , Teresita Burgos-Fuentes⁴ ,
Jaime Plazas-Román⁵ 

1. Universidad de Cartagena
2. Universidad de Cartagena
3. Universidad de Cartagena. Corporación Universitaria Rafael Núñez
4. Universidad de Cartagena. Corporación Universitaria Rafael Núñez
5. Universidad de Cartagena. Universidad del Sinú, seccional Cartagena. Corporación Universitaria Rafael Núñez

EMAIL: atouso@unicartagena.edu.co

Recibido: 15/11/2024

Aceptado: 21/01/2025

CONTRIBUCIÓN DE LOS AUTORES

ATS: Desarrollo de la idea, realización de la cirugía, Análisis de resultados, corrección de documentos, aprobación versión final.

ANC: Desarrollo de la idea, realización de la cirugía, Análisis de resultados, corrección de documentos, aprobación versión final.

JFA: Análisis de resultados, corrección de documentos, aprobación versión final.

TBF: Análisis de resultados, corrección de documentos, aprobación versión final.

JPR: Análisis de resultados, corrección de documentos, aprobación versión final.



RESUMEN

Introducción: Este informe reporta un caso con múltiples diagnósticos endodónticos, que dificulta el planteamiento de un tratamiento convencional o quirúrgico con un pronóstico reservado, ya que, según la búsqueda de la literatura, no se ha encontrado un reporte de casos igual o parecido a este con un manejo clínico y quirúrgico algo cercano, por lo cual el tratamiento de estas patologías en conjunto ha sido un reto para los profesionales. **Objetivo:** Reporte y estrategia quirúrgica de un caso clínico con múltiples diagnósticos endodónticos. **Descripción del caso:** Paciente que acude a consulta asintomática, con una radiografía, donde se evidenció una lesión radiolúcida en canino superior derecho, se realizaron diferentes estudios y pruebas diagnósticas dando como resultado en una periodontitis apical asintomática, degeneración pulpar calcificante y reabsorción radicular interna y externa combinada. Se llevó a cabo el manejo clínico y quirúrgico del caso, realizando una cirugía apical utilizando MTA repair, injerto óseo y fibrina autóloga, postcirugía se esperan los resultados, el control clínico y radiográfico al mes. **Conclusiones:** Aunque los resultados siguen siendo inciertos, en la actualidad los tejidos periodontales y óseos, han obtenido buenos resultados hasta la fecha de control, por lo que está demostrado que se obtienen mejores resultados y cicatrización tisular posquirúrgicos, mediante la disposición de injerto óseo y membrana de fibrina.



PALABRAS CLAVE: Reabsorción interna; periodontitis periapical; cirugía apical; MTA repair; calcificación de la pulpa dental.

BEYOND CONVENTIONAL TREATMENT: SURGICAL STRATEGY FOR A UNIQUE CASE OF MULTIPLE ENDODONTIC PATHOLOGIES

ABSTRACT

Introduction: This report presents a case with multiple endodontic diagnoses, which complicates the approach to conventional or surgical treatment with a guarded prognosis. According to the literature review, no similar case reports have been found with comparable clinical and surgical management, making the treatment of these combined pathologies a challenge for professionals. **Objective:** To report and describe the surgical strategy of a clinical case with multiple endodontic diagnoses. **Case Description:** An asymptomatic patient presented with a radiograph showing a radiolucent lesion in the upper right canine. Various studies and diagnostic tests were performed, resulting in asymptomatic apical periodontitis, calcifying pulpal degeneration, and combined internal and external root resorption. Clinical and surgical management was carried out, performing apical surgery using MTA repair, bone graft, and autologous fibrin. Post-surgery results and clinical and radiographic follow-up were evaluated after one month. **Conclusions:** Although long-term



results remain uncertain, periodontal and bone tissues have shown good results to date, demonstrating that better post-surgical results and tissue healing are obtained through the use of bone graft and fibrin membrane.

KEYWORDS: Root resorption; Periapical periodontitis; Apicoectomy; Mineral trioxide aggregate; Dental pulp calcification.

INTRODUCCIÓN

La infección del conducto radicular juega un papel crucial en la patogénesis de las lesiones periapicales. La investigación clínica ha demostrado que la periodontitis apical es frecuentemente causada por una pulpitis no tratada, donde las bacterias y el tejido de granulación dominan histológicamente en la pulpa.¹ Las toxinas bacterianas y las enzimas proteolíticas inducen cambios morfológicos, y la reacción inflamatoria a menudo conduce

a la reabsorción del cemento apical y la dentina.^{2,3}

La Asociación Americana de Endodoncia define la reabsorción como una condición asociada con un proceso fisiológico o patológico que resulta en la pérdida de sustancia de los tejidos dentales o del hueso alveolar.⁴ La reabsorción interna, que ocurre en las paredes del conducto radicular, puede ser transitoria o progresiva y su localización puede variar desde la región cervical hasta la apical.^{5,6}



La reabsorción interna combinada con calcificación por sustitución es una condición poco común caracterizada por la ampliación irregular de la cámara pulpar, la discontinuidad del espacio del conducto normal y la presencia de tejido mineralizado metaplásico similar al hueso dentro del conducto.⁷ Radiográficamente, esto se manifiesta como un material de apariencia borrosa de moderada a leve radio-densidad que oculta el espacio del canal.⁸

Se ha reportado que las fuerzas ortodónticas pueden provocar la obliteración de la cámara pulpar y el conducto radicular.⁹ La edad es un factor importante en este contexto; las personas sometidas a tratamientos de ortodoncia prolongados tienden a desarrollar más

calcificaciones pulpares y de mayor tamaño.¹⁰

Objetivo del reporte de caso clínico: Presentar el manejo endodóntico de un caso de reabsorción interna combinada con calcificación por sustitución en un paciente con historia de tratamiento ortodóntico prolongado, destacando los desafíos diagnósticos y terapéuticos asociados con esta condición poco común.

Este caso subraya la importancia de considerar la historia de tratamiento ortodóntico en pacientes que presentan reabsorción interna y calcificación pulpar, enfatizando la necesidad de un enfoque diagnóstico y terapéutico integral en endodoncia.



Reporte de Caso Clínico: Cirugía Endodóntica

Presentación del Caso

Paciente femenina de 52 años, residente de Bucaramanga, Santander, trabaja como agente inmobiliaria independiente. Sin antecedentes sistémicos relevantes.

Historia de tratamiento ortodóntico hace más de 12 años, durante aproximadamente 5 años, con dos tratamientos inconclusos.

La paciente acude a consulta con una radiografía panorámica que muestra una lesión radiolúcida en el ápice del diente 13.

Procedimientos

Se realizó una evaluación diagnóstica exhaustiva que incluyó pruebas de

sensibilidad pulpar al frío, evaluaciones periapicales con palpación, pruebas de percusión y masticación, además de estudios imagenológicos con radiografías periapicales mediante radiovisiografo y Tomografía Axial Computarizada (TAC) segmentada de la arcada. Aunque se solicitó una tomografía segmentada, en el centro radiológico se realizó una de toda la arcada, lo cual disminuyó la definición de las imágenes; sin embargo, el diagnóstico no se vio comprometido. Con base en los hallazgos clínicos y radiográficos, se estableció como diagnóstico principal la periodontitis apical asintomática, con hallazgos adicionales de reabsorción radicular interna, degeneración pulpar calcificante y perforación hacia palatino evidenciada en la tomografía.

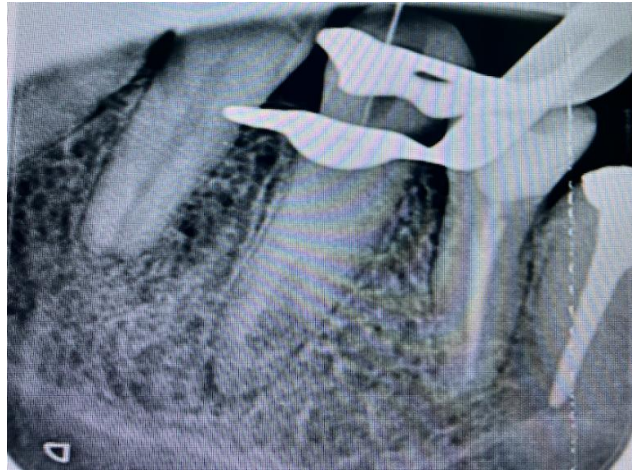

Fig 1. Imagen 2D durante el procedimiento de búsqueda de conducto radicular con microscopio, en el cual no fue posible su localización.

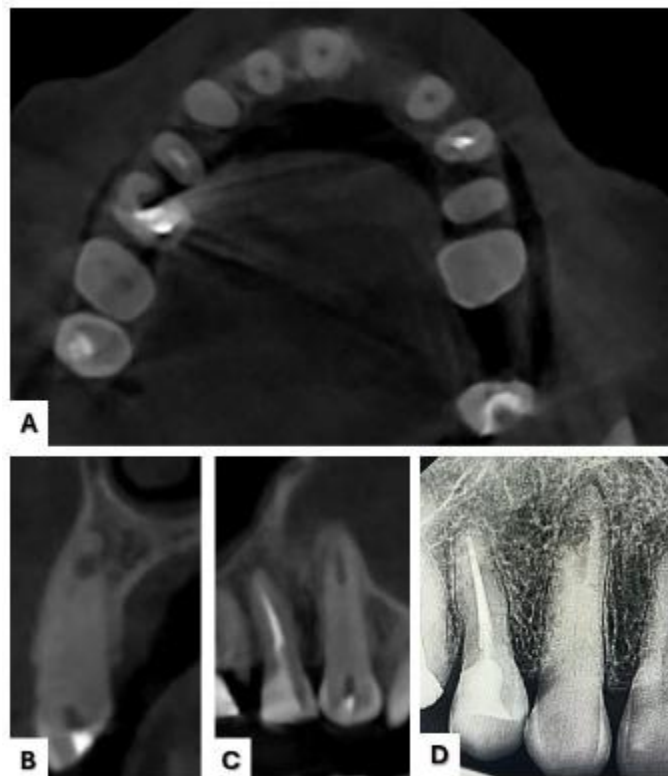


Fig 2. A) Corte axial: ausencia de lumen del conducto en diente 13. B) Corte sagital: reabsorción interna y perforación hacia palatino. C) Corte coronal: obliteración del conducto en parte coronal y reabsorción interna en tercio inferior. D) Imagen 2D: reabsorción interna, calcificación y pérdida de continuidad del espacio del ligamento periodontal en apical.

Plan de Tratamiento

Se estableció un protocolo terapéutico escalonado que incluyó como primera opción el tratamiento endodóntico convencional. En caso de no lograr el acceso al conducto, se contempló proceder con cirugía apical (apicectomía). El plan incluyó además un régimen de seguimiento y controles posteriores para evaluar la evolución del tratamiento.

Procedimiento

La primera intervención se realizó al inicio del tratamiento, donde se procedió con la apertura cameral y se tomaron radiografías para prevenir perforaciones.

A pesar de los esfuerzos, no se logró localizar el conducto, por lo que se solicitó una tomografía para mejor evaluación.

Tres semanas después, se realizó la segunda intervención utilizando microscopio para mejorar la visualización. Sin embargo, nuevamente no se logró encontrar el conducto (Fig. 1), confirmándose la obliteración mediante la tomografía. Ante estos hallazgos, se programó la intervención quirúrgica.

Dos semanas más tarde, se procedió con la tercera intervención que consistió en la cirugía apical. El procedimiento incluyó

la apicectomía, delimitación de la lesión, lavado con tetraciclina y la colocación de MTA repair, hueso y fibrina autóloga

(Fig. 3). Se finalizó con cierre mediante sutura 5-0 no reabsorbible.

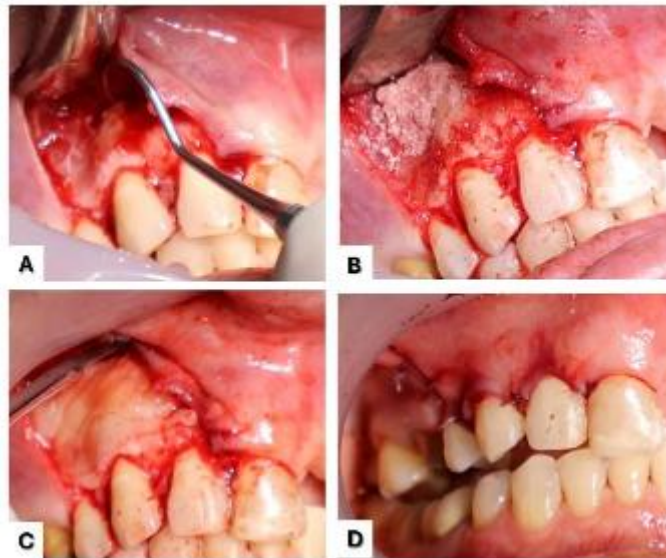


Fig 3. A) Localización de conducto y perforación post-apicectomía. B) Sticky bone. C) Colocación de membranas de fibrina rica en plaquetas autólogas. D) Cierre de colgajo con puntos simples y suspensorios intrapapilares.

Una semana posterior a la cirugía, se realizó la cuarta intervención de control, donde se retiraron los puntos, se evaluó la zona intervenida y se tomó una

radiografía digital de control para documentar el estado postoperatorio.



Farmacología

Tabla 1. Farmacología

Fármaco	Dosis
Clindamicina Se le indico posibilidad de molestias gastrointestinales, llegado al caso presentará por favor avisar, para cambiar antibiótico	Tableta 300 mg, # 15, tomar 1 cada 8 horas por 5 días.
Acetaminofén	Tableta 500 mg, # 13, tomar una cada 6 horas por 3 días.
Doxiciclina	Capsula diluida en una jeringa de 20 cc

Resultados

Un mes después de la intervención, se realizó un control radiográfico (Fig. 4). El pronóstico se considera reservado pero con tendencia favorable, sustentado en

tres factores clave: la ejecución de una intervención técnicamente precisa con materiales biocompatibles de última generación; el alto nivel de compromiso demostrado por el paciente con las

indicaciones postoperatorias; y el establecimiento de un protocolo de seguimiento periódico para monitorear la evolución de la lesión. Si bien las perspectivas de éxito a largo plazo son prometedoras, es importante señalar que

la evidencia científica disponible sobre el manejo quirúrgico de patologías endodónticas combinadas mediante cirugía periapical es aún limitada.

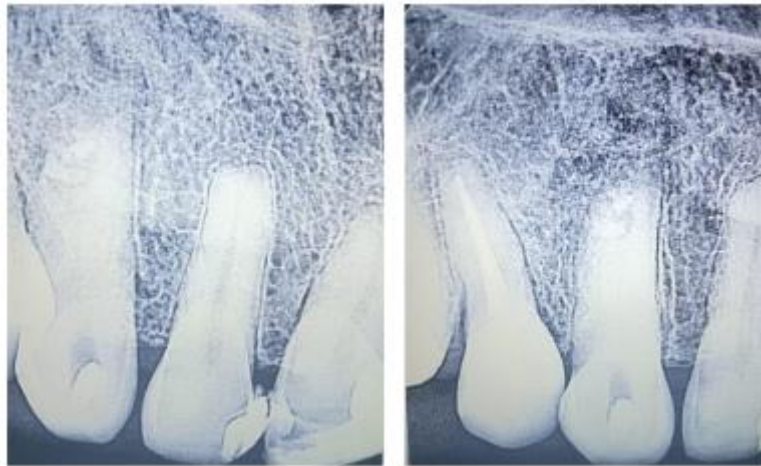


Fig 4. Imagen de control un mes después del retiro de puntos

Discusión

Como dice Krastev B, Filipov I.¹¹ “ La cirugía periapical, es una técnica

complementaria/opción de tratamiento para dientes con lesiones periapicales de origen endodóntico donde no pueden ser



tratadas de forma no quirúrgica periodontitis apical y puede estar indicada en dientes con patología periapical en que el tratamiento o retratamiento no quirúrgico haya sido insuficiente o no se haya logrado. En la actualidad, hay diversas formas y materiales con los que se realiza este procedimiento que permiten obtener unas tasas de éxito elevadas de esta intervención. A lo largo de los años se han utilizado técnicas de regeneración asociadas a la cirugía periapical, para favorecer la curación del hueso y de igual forma, la cicatrización de los tejidos¹¹. Este procedimiento pretende realizar el retiro de una parte del ápice del diente exponiendo la lesión periapical a través de una osteotomía, la eliminación de la lesión periapical y de parte del ápice del diente, de la

desinfección local y sellado retrógrado, así como del relleno de la porción apical del conducto radicular restante, con el fin de conseguir un correcto sellado radicular.¹² Todo esto con el objetivo de eliminar y/o reducir la infección persistente del conducto radicular, para inducir la curación de la periodontitis apical, promoviendo así la retención dental a largo plazo.¹³ En relación con el caso reportado, la degeneración pulpar calcificante impidió ejecutar el tratamiento de manera convencional por lo cual se realizó cirugía apical para mantener el órgano dentario en la cavidad oral y así evitar la extracción de este, estos datos indican que, aunque la primera opción y menos invasiva sea la vía ortógrada, en algunos casos no es



posible realizarla, por lo que se debe realizar cirugía.

Zmener ,Osvaldo, Della- Porta, Roberto,¹⁴ Hablan sobre las alteraciones en las piezas dentales, posterior a un tratamiento de ortodoncia y cómo ellas están íntimamente relacionadas con el sistema neurovascular, en el que la liberación de neuropéptidos influye negativamente sobre la circulación sanguínea y el metabolismo pulpar por la reducción o la eliminación de la respiración celular. Además, pueden favorecer el desarrollo de reabsorción radicular, tanto durante la aplicación de fuerzas ortodónticas controladas como de fuerzas ortodónticas excesivas. Lo que respalda la importancia de los hallazgos que se encontraron en la anamnesis, donde la finalidad es, conocer la etiología

de las múltiples patologías endodónticas diagnosticadas en el órgano dentario 13, haciendo claridad que en este caso se encontró antecedentes de ortodoncia no controlada, ni finalizada; por el estudio realizado se presume que los hallazgos clínicos y radiográficos encontrados, pudieron ser consecuencia de la presencia de fuerzas ortodónticas ejercidas.¹⁴

Chen, Q., & Shen, J.¹⁵ contemplan en su artículo sobre colgajos, la importancia de utilizar diseños que preserven las papilas, puesto que todo aquel que las involucre, tiene alta tasa de aparición de retracciones gingivales.(12), en este caso, se realizó una incisión intrasulcular, siendo este tipo de diseño básico y sencillo utilizado por varios profesionales de la endodoncia pero con la desventaja de que puede inducir un defecto gingival. Al planificar



el tipo de colgajo en el caso presentado se observó que en la región anterior se debió tener en cuenta la alta tasa de aparición de retracciones gingivales, por lo que se da la recomendación de utilizar otro tipo de incisión como lo plantea Chen & Shen, puede ser la submarginal o preservando papilas para evitar la recesión gingival, facilitar los puntos de sutura y tener en cuenta el concepto estético (factor fundamental en el sector anterior).¹⁵

La radiografía tridimensional proporciona una mejor evaluación general de la curación, lo que es fundamental para un diagnóstico y una planificación del tratamiento correctos. Muchos estudios clínicos han demostrado que las imágenes 3D proporcionan una evaluación superior de la curación post operatoria después de la cirugía periapical que las imágenes

2D,¹⁶ y estudios más recientes han confirmado que en los casos en los que se utiliza CBCT para el seguimiento radiográfico posterior al tratamiento, la tasa de detección de lesiones periapicales persistentes o que no cicatrizan después del retratamiento endodóntico quirúrgico es mayor.^{17,18} Como se demuestra en estos artículos, es importante resaltar que se indicó una tomografía para monitorear el procedimiento quirúrgico, pero la paciente se opuso y propuso esperar más tiempo para el siguiente control. Se enfatiza, que es la mejor ayuda para conocer el proceso de cicatrización ósea y periodontal.

Conclusiones

La combinación de patologías endodónticas presenta un desafío



significativo para los profesionales, requiriendo intervención oportuna y planificación cuidadosa. La escasa evidencia científica sobre el tratamiento de múltiples diagnósticos endodónticos combinados subraya la necesidad de más estudios para establecer protocolos estandarizados. En este caso, la unificación de varios procesos buscó disminuir la infección, detener la reabsorción y promover la cicatrización. Aunque los resultados a largo plazo son inciertos, los controles iniciales muestran una respuesta favorable de los tejidos periodontales y óseos. El uso de injerto óseo y membrana de fibrina ha demostrado mejorar la cicatrización posquirúrgica, sugiriendo un enfoque prometedor para casos similares en el futuro.

Declaración de conflicto de intereses:

Ningún conflicto declarado por los autores.

REFERENCIAS

1. Blake A, Tuttle T, McKinney R. Apical Periodontitis. In: StatPearls StatPearls Publishing: Treasure Island (FL); 2024.
2. Gomes BPF de A, Herrera DR. Etiologic role of root canal infection in apical periodontitis and its relationship with clinical symptomatology. *Braz oral res* 2018;32(suppl 1); doi: 10.1590/1807-3107bor-2018.vol32.0069.
3. Arias Z, Nizami MZI, Chen X, et al. Recent Advances in Apical Periodontitis Treatment: A Narrative Review. *Bioengineering* 2023;10(4):488; doi: 10.3390/bioengineering10040488.



4. Lin S, Moreinos D, Kaufman AY, et al. Tooth Resorption – Part 1: The evolvement, rationales and controversies of tooth resorption. *Dental Traumatology* 2022;38(4):253; doi: 10.1111/edt.12757.
5. Patel S, Saberi N, Pimental T, et al. Present status and future directions: Root resorption. *International Endodontic Journal* 2022;55(Suppl 4):892; doi: 10.1111/iej.13715.
6. Blum JS. The various forms of tooth resorption. *Australian Endodontic Journal* 2024;50(2):191–201; doi: 10.1111/aej.12857.
7. Ebeleseder KA, Kqiku L. Arrest and Calcification Repair of internal root resorption with a novel treatment approach: Report of two cases. *Dent Traumatol* 2015;31(4):332–337; doi: 10.1111/edt.12171.
8. Datana S, Radhakrishnan V. Internal resorption: an unusual form of tooth resorption. *Medical Journal, Armed Forces India* 2011;67(4):364; doi: 10.1016/S0377-1237(11)60087-7.
9. Alattas MH. Pulp Changes Secondary to Orthodontic Forces: A Review of Literature. *Cureus* 2023;15(6):e40573; doi: 10.7759/cureus.40573.
10. Babanouri N, Sahmeddini S, Khoshmakani MR. Effects of Orthodontic Treatment on Pulp Stone Formation: A Retrospective Study. *BioMed Research International* 2023;2023:7381610; doi: 10.1155/2023/7381610.
11. Krastev B, Filipov I. Periapical Surgery. Epidemiology, indications and contraindications. Review. *J of IMAB* 2020;26(2):3114–3121; doi: 10.5272/jimab.2020262.3114.



12. Torra-Moneny M, Izquierdo-Gómez K, Estrugo-Devesa A, et al. Cirugía periapical y regeneración: revisión sistemática. Avances en Odontoestomatología 2023;39(5):210–224.
13. de Almeida FJM, Dawson VS, Kvist T, et al. Periradicular surgery: A longitudinal registry study of 10-year outcomes and factors predictive of post-surgical extraction. International Endodontic Journal 2023;56(10):1212–1221; doi: 10.1111/iej.13952.
14. Zmener O, Della Porta R, Zmener O, et al. Endodoncia y ortodoncia. Parte 1. Revista de la Asociación Odontológica Argentina 2020;108(3):143–152.
15. Chen Q, Shen J. An esthetic flap design for surgical endodontics in the anterior zone. Journal of Esthetic and Restorative Dentistry 2024;n/a(n/a); doi: 10.1111/jerd.13287.
16. von Arx T, Janner SFM, Hänni S, et al. Evaluation of New Cone-beam Computed Tomographic Criteria for Radiographic Healing Evaluation after Apical Surgery: Assessment of Repeatability and Reproducibility. J Endod 2016;42(2):236–242; doi: 10.1016/j.joen.2015.11.018.
17. Parmar PD, Dhamija R, Tewari S, et al. 2D and 3D radiographic outcome assessment of the effect of guided tissue regeneration using resorbable collagen membrane in the healing of through-and-through periapical lesions - a randomized controlled trial. Int Endod J 2019;52(7):935–948; doi: 10.1111/iej.13098.
18. Sharma G, Abraham D, Gupta A, et al. Comparison of healing assessments of periapical endodontic



ACTA BIOCLINICA

Reporte de Caso Clínico

Tous-Oviedo y Col.

Volumen 15, N° 30 Especial, 2025

Depósito Legal: PPI201102ME3815

ISSN: 2244-8136

surgery using conventional
radiography and cone-beam computed
tomography: A systematic review.
Imaging Sci Dent 2022;52(1):1–9;
doi: 10.5624/isd.20210195.