ACTA BIOCLINICA

Artículo de Revisión

Hernández y Col.

Volumen 15, N° 30 Especial, 2025

Depósito Legal: PPI201102ME3815

ISSN: 2244-8136

# TROMBECTOMÍA MECÁNICA, EN ACCIDENTE CEREBROVASCULAR ISQUÉMICO AGUDO Y EXTENSIÓN DE LOS TIEMPOS DE VENTANA

**Hernández, Jorge[1], Dulcey, Luis [2],**

**Gómez, Jaime[3], Therán, Juan[4]**

1. Médico investigador. Universidad de Santander, Bucaramanga, Colombia.
2. Médico especialista en medicina interna. Universidad de los Andes, Mérida, Venezuela.
3. Profesor titular. Facultad de medicina. Universidad Autónoma de Bucaramanga, Colombia.
4. Médico residente de medicina familiar. Universidad de Santander, Bucaramanga, Colombia.

Recibido: 14/01/2025
Aceptado: 6/03/2025

**EMAIL:** jorgeandreshernandez2017@gmail.com

## RESUMEN

La restauración oportuna del flujo sanguíneo y la minimización de efectos adversos son los objetivos de la medicina frente a pacientes con accidente cerebro vascular (ACV). Hoy en día se discute sobre qué tan eficaz es la trombectomía mecánica como pilar fundamental en

Volumen 15, N° 30 Especial, 2025
Depósito Legal: PPI201102ME3815
ISSN: 2244-8136

el tratamiento de esta patología, es preciso decir que tiene buena evidencia usar esta técnica junto con la terapia farmacológica. Se busca que se realice este procedimiento en el tiempo de ventana (24 horas), que se realice en pacientes con oclusión de grandes vasos y que se puede extrapolar a pacientes vulnerables como mujeres en estado de embarazo y postparto. Diversos estudios plantean el hecho de que la trombectomía mecánica disminuye reingresos hospitalarios, efectos adversos como hemorragias, y puede alcanzar una recanalización del 60%-90% los coágulos, a su vez tener recuperación funcional completa a los 90 días, objetivos no alcanzados en su totalidad con la trombolisis intravenosa (TIV).

**PALABRAS CLAVE:** Accidente Cerebrovascular; trombectomía; endovascular; isquemia.

# MECHANICAL THROMBECTOMY IN ACUTE ISCHEMIC STROKE AND EXTENSION OF WINDOW TIMES

## ABSTRACT

Timely restoration of blood flow and minimization of adverse effects are the goals of medicine in patients with cerebrovascular accidents (CVA). Currently, the effectiveness of mechanical thrombectomy as a fundamental pillar in the treatment of this pathology is under discussion, and it should be noted that there is substantial evidence to support the use of this technique in conjuction with pharmacological therapy. The aim is to perform this

Volumen 15, N° 30 Especial, 2025
Depósito Legal: PPI201102ME3815
ISSN: 2244-8136

procedure in the window time (24 hours), specifically in patients with large vessel occlusion and that it can be extrapolated to vulnerable patients such as pregnant and postpartum women. Several studies show that mechanical thrombectomy reduces hospital readmissions, adverse effects such as hemorrhages, and can achieve a recanalization of 60%-90% of clots, as well as complete functional recovery at 90 days, objectives not fully achieved with intravenous thrombolysis (IVT).

**KEYWORDS:** Stroke; Thrombectomy; endovascular; ischemic.

Volumen 15, N° 30 Especial, 2025
Depósito Legal: PPI201102ME3815
ISSN: 2244-8136

## INTRODUCCIÓN

Para el 2019 se reportaron 12.2 millones de casos incidentes de accidentes cerebrovasculares (ACV) (1)episodios de los cuales se reportaron cerca de 6.5 millones de muertes derivadas de esta causa. Posicionando así al ACV como la segunda causa de muerte, después del infarto agudo de miocardio, para este periodo anual. De todos estos casos de ACV un 62,4% (7.63 millones) de ellos fueron de tipo isquémico. Dejando entre ver así la importancia de un adecuado abordaje terapéutico para el manejo de pacientes que padecen de esta condición en el ambiente de urgencias.

Desde su aplicación inicial y a lo largo de los años, la evidencia científica ha apuntado hacía que la trombolisis intravenosa (TIV) es el tratamiento estándar en la atención de los pacientes con ACV isquémico. Sin embargo, han sido varios los inconvenientes que derivan de esta técnica. Como principal contra de este tratamiento, tenemos la ventana terapéutica, limitada posterior al inicio de los síntomas, la cual suele ser de 4.5 h aproximadamente. En segundo lugar, tenemos un claro riesgo de sangrado que va acompañado de una meticulosa identificación de qué pacientes son o no elegibles para llevar a cabo esta terapia. Y por último, no todos los coágulos pueden ser disueltos mediante el tratamiento farmacológico convencional. Esto se ha visto reflejado, por ejemplo, en un estudio de historia natural en Italia, el 75% de pacientes con un ACV por oclusión de la carótida interna estaban muertos o con una dependencia al cabo de 1.2 años (2). Una

Volumen 15, N° 30 Especial, 2025
Depósito Legal: PPI201102ME3815
ISSN: 2244-8136

revisión sistemática que tomó en cuenta dos estudios multicéntricos de EEUU y Europa reportan que un 38.7% de los ACV isquémicos corresponden a derivaciones de oclusiones de grandes vasos, que aún con TIV presentan una tasa de dependencia posterior al ACV del 61.6% y un 95.6% de mortalidad (3)Es por ello que en los últimos años ha cobrado más importancia el hecho que la TIV no es suficiente por sí sola para el tipo de ACV isquémico que es mucho más devastador que los lacunares, es decir, pacientes con oclusiones de grandes vasos. Esto abre paso a otra rama terapéutica como lo es la trombectomía mecánica que acompañada de los avances tecnológicos de la medicina moderna se va posicionando como el abordaje más beneficioso.

**PANORAMA ACTUAL DE LA TROMBECTOMÍA**

El estudio Mr. Clean del 2015 constituye el mayor estudio realizado que compara el abordaje farmacológico versus uno endovascular (Berkhemer et al., 2015).Arrojando así por primera vez desde 1999 (Estudio PROACT-II) un resultado favorable hacia el abordaje endovascular.

El estudio reclutó a 500 pacientes con ictus isquémico agudo, que se presentaron en el hospital dentro de las 6 horas posteriores al inicio de los síntomas y que tenían una oclusión de una arteria cerebral grande visible en la angiografía. Los pacientes se asignaron aleatoriamente para recibir tratamiento médico estándar solo (grupo de control) o tratamiento médico estándar más

Volumen 15, N° 30 Especial, 2025
Depósito Legal: PPI201102ME3815
ISSN: 2244-8136

trombectomía mecánica (grupo de intervención). El tratamiento médico estándar incluyó la administración de aspirina y, en algunos casos, trombolisis intravenosa con alteplasa.

Los resultados del estudio mostraron que la trombectomía mecánica junto con el tratamiento médico mejoró significativamente el pronóstico funcional de los pacientes en comparación con el tratamiento médico solo. En particular, el estudio encontró que el 33% de los pacientes en el grupo de intervención tuvo una recuperación funcional completa (índice de Rankin modificado de 0-1) a los 90 días, en comparación con el 19% de los pacientes en el grupo de control.

Además, el estudio no encontró una diferencia significativa en la tasa de eventos adversos graves entre los dos grupos de tratamiento. Entrando más en detalle acerca de este estudio y otros que se describirán posteriormente, debemos saber que son enfocados hacia la ventana temprana. Se incluyeron adultos con un estado funcional basal que se presentaban en la condición previamente descrita (ventaja en su mayoría <6 horas) posterior a la aparición de sintomatología común y que fuera clínicamente medibles, además de una oclusión de grandes vasos según sea confirmado por TAC (o RM). Demás criterios como de exclusión se encuentran detallados en el material complementario. Cabe resaltar que se incluyeron pacientes con una amplia distribución geográfica por

Volumen 15, N° 30 Especial, 2025
Depósito Legal: PPI201102ME3815
ISSN: 2244-8136

lo cual se considera una evidencia globalmente aplicable.

Este demostró que independientemente de las variables a tener en cuenta para la selección de pacientes (NIHSS inicial, edad, sexo, etc.) El uso de una terapia combinada de trombectomía y TIV beneficia a los pacientes. Adicional a estos resultados, se llevó a cabo un metanálisis que tomó cinco importantes ensayos de trombectomía en ventana temprana(5)

Los resultados de este estudio mostraron que los ictus isquémicos causados por obstrucciones de grandes vasos tienen un impacto significativamente mayor en la discapacidad y la mortalidad asociada al ictus en comparación con los ictus isquémicos causados por obstrucciones de vasos más pequeños.

En particular, se encontró que los pacientes con ictus isquémico debido a obstrucciones de grandes vasos tenían un mayor riesgo de discapacidad grave (definida como una puntuación en la escala de discapacidad de Rankin modificada de 3-5) y mortalidad en comparación con aquellos con obstrucciones de vasos más pequeños.

Además, el estudio también destacó la importancia del tratamiento oportuno para los ictus isquémicos causados por obstrucciones de grandes vasos. Se encontró que el tratamiento con trombectomía mecánica (Figura 1.), se asoció con una reducción significativa en la discapacidad y la mortalidad en estos pacientes.

Volumen 15, N° 30 Especial, 2025
Depósito Legal: PPI201102ME3815
ISSN: 2244-8136

**Figura 1.** Stent con dispositivo de extracción de tercera generación

En resumen, el estudio sugiere que los ictus isquémicos causados por obstrucciones de grandes vasos tienen un mayor impacto en la discapacidad y la mortalidad en comparación con los ictus isquémicos causados por obstrucciones de vasos más pequeños, y destaca la importancia del tratamiento oportuno, incluida la trombectomía mecánica, en estos casos.

Para esta revisión se incluyen también otros ensayos (ESCAPE, REVASCAT, SWIFT,PRIME, EXTEND IA, EASI) que se estaban realizando a la par que el estudio Mr Clean, pues una vez este concluyó, los demás se detuvieron de forma prematura debido a cuestiones éticas (Campbell et al., 2015; Goyal et al, 2015; Jovin et al., 2015; Khoury et al., 2017; Saber et al., 2015). Sin embargo, a pesar de no haber sido concluyentes sus resultados inclinaban la balanza hacia el beneficio de la terapia farmacológica más la endovascular.

## EVIDENCIA DE LA TROMBECTOMÍA

Un metanálisis publicado en la revista Stroke en 2016, que incluyó un total de 2,623

Volumen 15, N° 30 Especial, 2025
Depósito Legal: PPI201102ME3815
ISSN: 2244-8136

pacientes de nueve ensayos clínicos aleatorizados, evaluó la eficacia de la trombectomía mecánica en pacientes con ACV isquémico agudo. Los resultados mostraron que la tasa de recanalización exitosa fue del 71,4% y la tasa de éxito en la recanalización según la escala de Rankin modificada a los 90 días fue del 45,7% (5)

Un estudio más reciente publicado en la revista JAMA Neurology en 2021, que incluyó a un total de 529 pacientes con ACV isquémico agudo tratados con trombectomía mecánica, evaluó la tasa de éxito en la recanalización y la tasa de mortalidad a los 90 días. Los resultados mostraron una tasa de recanalización exitosa del 89,2% y una tasa de mortalidad del 15,2% a los 90 días. Además, la tasa de éxito en la recanalización según la escala de Rankin modificada a los 90 días fue del 53,4% (6)

La trombectomía mecánica ha demostrado ser una técnica efectiva en la recanalización de coágulos en pacientes con ACV isquémico agudo (Figura 2.). Las tasas de éxito en la recanalización varían dependiendo del estudio, pero en general, se han reportado tasas de recanalización exitosas del 70-90% y tasas de éxito en la recanalización según la escala de Rankin modificada a los 90 días del 40-60%. Es importante tener en cuenta que la selección adecuada de pacientes y la técnica utilizada en la trombectomía mecánica pueden influir en los resultados.

Volumen 15, N° 30 Especial, 2025
Depósito Legal: PPI201102ME3815
ISSN: 2244-8136

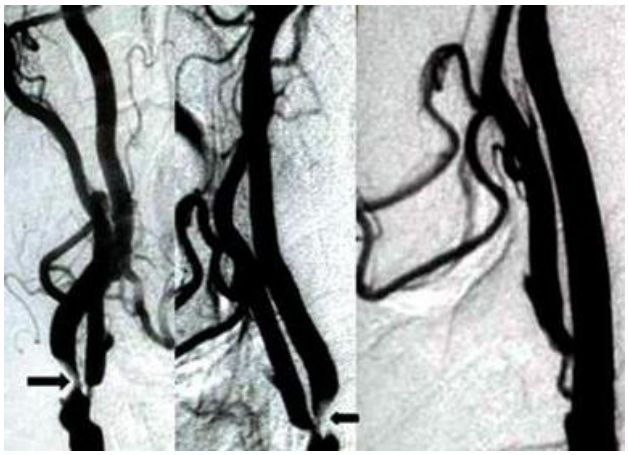

**Figura 2.** Stents usados en angioplastia carotidea tras trombectomía mecánica, se aprecia estenosis marcada en la arteria carótida derecha. La arteriografía tras la colocación del stent muestra perfusión completa.

## TROMBECTOMÍA EN PACIENTES CON EVENTOS CEREBROVASCULARES PREVIOS

Como hemos visto, la trombectomía mecánica ha demostrado ser un tratamiento eficaz y seguro para el ictus isquémico agudo en pacientes con obstrucciones de grandes vasos. En particular, la trombectomía ha demostrado ser efectiva en pacientes que reciben tratamiento dentro de las primeras 6 horas del inicio de los síntomas y que tienen una oclusión visible de una arteria cerebral grande en la angiografía. Sin embargo, la trombectomía en pacientes con antecedentes de episodios previos de ictus isquémico es un tema controvertido. Aunque algunos estudios han demostrado que la trombectomía es segura y efectiva en pacientes con antecedentes de

Volumen 15, N° 30 Especial, 2025
Depósito Legal: PPI201102ME3815
ISSN: 2244-8136

ictus isquémico previo, otros estudios han encontrado resultados menos favorables.

Un estudio retrospectivo de 114 pacientes con antecedentes de ictus isquémico previo que se sometieron a trombectomía mecánica informó una tasa de éxito del 55% en términos de recanalización arterial y una tasa de eventos adversos del 13%. Sin embargo, los pacientes con antecedentes de ictus isquémico previo tenían una tasa significativamente más alta de discapacidad grave a los 90 días en comparación con los pacientes sin antecedentes de ictus isquémico previo (7)

Un estudio más reciente que analizó los datos de dos grandes ensayos clínicos de trombectomía mecánica (SWIFT PRIME y ESCAPE) encontró que la trombectomía mecánica fue efectiva y segura en pacientes con antecedentes de ictus isquémico previo. Los resultados de este estudio mostraron que los pacientes con antecedentes de ictus isquémico previo tenían tasas similares de recuperación funcional a los 90 días en comparación con los pacientes sin antecedentes de ictus isquémico previo (8)

Otro estudio observacional de pacientes con antecedentes de ictus isquémico previo encontró que la trombectomía mecánica fue efectiva y segura en este grupo de pacientes.

Los resultados de este estudio mostraron que la trombectomía mecánica se asoció con una tasa de recanalización arterial del 88% y una tasa de eventos adversos del 6%. Además, el estudio encontró que la trombectomía mecánica se asoció con una tasa

Volumen 15, N° 30 Especial, 2025
Depósito Legal: PPI201102ME3815
ISSN: 2244-8136

significativamente menor de discapacidad grave a los 90 días en comparación con el tratamiento médico estándar (9)

En general, los resultados de estos estudios sugieren que la trombectomía mecánica puede ser una opción de tratamiento efectiva y segura en pacientes con antecedentes de ictus isquémico previo. Sin embargo, es importante destacar que estos estudios son observacionales y retrospectivos, lo que significa que los resultados deben interpretarse con precaución. Se necesitan estudios prospectivos más grandes para confirmar estos hallazgos y establecer las mejores prácticas para el tratamiento de la trombectomía en pacientes con antecedentes de ictus isquémico previo.

**PAPEL DE LA TROMBECTOMÍA ENDOVASCULAR EN EL ACV ISQUÉMICO DURANTE EL EMBARAZO**

El accidente cerebrovascular isquémico agudo es un acontecimiento muy raro durante el embarazo y el periodo posparto (Dicpinigaitis et al., 2021).Dado que las mujeres embarazadas han sido excluidas sistemáticamente de los ensayos clínicos que validen las terapias de reperfusión aguda para el tratamiento de accidente cerebrovascular isquémico agudo se dice que no hay mucha literatura y evidencia sobre la eficacia del tratamiento en esta población (5,11,12)En un estudio a gran escala se evaluó la terapia de reperfusión versus trombectomía mecánica en el contexto de embarazo y se concluyó que sus desenlaces a corto plazo son igual de favorables en ambos

Volumen 15, N° 30 Especial, 2025
Depósito Legal: PPI201102ME3815
ISSN: 2244-8136

contextos (13)Sin embargo dado el auge de la utilización de la terapia endovascular y de su éxito clínico en el tratamiento de oclusiones de grandes vasos se buscó en un estudio determinar la relevancia de esta terapia y si es posible instaurar la trombectomía mecánica como técnica primaria en las mujeres embarazadas con accidente cerebrovascular isquémico. Para ello se utilizó la Muestra Nacional De Pacientes Hospitalizados en Estados Unidos con una muestra de 4590 mujeres en un periodo que comprende entre el 2012 al 2018, donde se comparó las mujeres embarazadas o en postparto con accidente cerebrovascular isquémico transitorio tratadas con trombectomía mecánica versus mujeres no embarazadas con accidente cerebrovascular isquémico tratadas con trombectomía mecánica arrojando datos muy relevantes. En pocas palabras se concluyó que el estado de embarazo/postparto se asoció de forma independiente con una menor probabilidad de desarrollar hemorragia intracraneal (odds ratio ajustado, 0,26 (IC 95 %, 0,09-0,70); *P*=0,008) comparado con las mujeres no embarazadas tratadas con la misma terapia. Por lo tanto se concluyó que este estudio sugiere que la trombectomía mecánica es una terapia segura y eficaz para el accidente cerebrovascular isquémico agudo durante el embarazo y el período posparto. Adicional a esto podemos afirmar que en ausencia de ensayos clínicos prospectivos, los análisis transversales basados en la población, como el presente estudio, brinda información clínica valiosa (10)

ACTA BIOCLINICA
Artículo de Revisión
Hernández y Col.
Volumen 15, N° 30 Especial, 2025
Depósito Legal: PPI201102ME3815
ISSN: 2244-8136

## VARIABLES A TENER EN CUENTA PARA EL PROCEDIMIENTO

### Ubicación del coágulo

La ubicación del coágulo es un factor crítico a considerar en el procedimiento de trombectomía, ya que afecta la selección del enfoque terapéutico y la probabilidad de éxito del procedimiento.

Existen varios métodos para identificar la ubicación del coágulo, incluyendo la tomografía computarizada (TC) y la resonancia magnética (RM) con angiografía por sustracción digital (ASD). La TC se utiliza comúnmente para identificar coágulos en la arteria cerebral media (ACM), mientras que la RM es más sensible para identificar coágulos en la arteria cerebral anterior (ACA) y la arteria cerebral posterior (ACP).

Actualmente, la mejor técnica para la ubicación del coágulo en el tratamiento endovascular del accidente cerebrovascular isquémico es la tomografía computarizada de perfusión (PCT, por sus siglas en inglés). La PCT puede proporcionar información sobre la ubicación, tamaño y extensión del área de infarto cerebral, así como sobre la perfusión cerebral, que puede ayudar a identificar a los pacientes que se beneficiarán más de la trombectomía.

Un metaanálisis de 10 estudios que evaluaron el uso de PCT en el tratamiento endovascular del accidente cerebrovascular isquémico mostró que la utilización de PCT

Volumen 15, N° 30 Especial, 2025
Depósito Legal: PPI201102ME3815
ISSN: 2244-8136

para la selección de pacientes para la trombectomía se asoció con una mayor tasa de recanalización arterial exitosa, así como con mejores resultados clínicos en términos de independencia funcional y mortalidad a los 90 días después del tratamiento (Dicpinigaitis et al., 2021).

La PCT también ha demostrado ser útil para identificar a los pacientes con un mayor riesgo de hemorragia cerebral después del tratamiento endovascular, lo que puede ayudar a los médicos a tomar decisiones informadas sobre la terapia antiplaquetaria o anticoagulante postoperatorio. A pesar de que la PCT es una herramienta útil en la identificación de pacientes adecuados para el tratamiento endovascular, no es una técnica perfecta. La PCT puede ser costosa, y se requiere un equipo especializado y capacitado para llevar a cabo la técnica y analizar los resultados. Además, existe cierta variabilidad en la interpretación de los resultados de PCT entre diferentes centros médicos, lo que puede afectar la precisión de la selección de pacientes.

La ubicación del coágulo también influye en la elección del dispositivo de trombectomía y la técnica utilizada para extraer el coágulo. Por ejemplo, en el caso de coágulos ubicados en la ACM, se puede utilizar un stent retriever, que se coloca a través del coágulo y luego se expande para atrapar y extraer el coágulo. Por otro lado, en el caso de coágulos ubicados en la ACA o la ACP, se puede utilizar un catéter de aspiración para extraer el coágulo.

Además, la ubicación del coágulo puede afectar la probabilidad de éxito del

Volumen 15, N° 30 Especial, 2025
Depósito Legal: PPI201102ME3815
ISSN: 2244-8136

procedimiento de trombectomía. Un estudio publicado en el Journal of Neurointerventional Surgery en 2021 que analizó los resultados de 327 pacientes con coágulos en la arteria cerebral media (ACM) sometidos a trombectomía mecánica mostró una tasa de éxito del 80,4% en términos de recanalización arterial exitosa (con una puntuación de 2b o 3 en la escala de TICI) y una tasa de mortalidad del 10,4% (12)

Por otro lado, un metaanálisis de 12 estudios publicado en la revista Frontiers in Neurology en 2021 que evaluó la efectividad de la trombectomía mecánica en pacientes con coágulos en la arteria cerebral anterior (ACA) o la arteria cerebral posterior (ACP) mostró una tasa de éxito global del 66,4%, con una tasa de mortalidad del 18,6%. En cuanto a la tasa de éxito específica, se encontró una tasa del 63,5% para la ACA y del 70,5% para la ACP (11)

En resumen, la ubicación del coágulo es un factor crítico a considerar en el procedimiento de trombectomía, ya que afecta la selección del enfoque terapéutico, la elección del dispositivo de trombectomía y la probabilidad de éxito del procedimiento.

**Técnicas de trombectomía mecánica**

La trombectomía mecánica mediante el uso de dispositivos de stent retriever ha demostrado ser una técnica efectiva para el tratamiento del accidente cerebrovascular isquémico agudo en pacientes seleccionados. El stent retriever es un dispositivo de celda

Volumen 15, N° 30 Especial, 2025
Depósito Legal: PPI201102ME3815
ISSN: 2244-8136

abierta con una malla en forma de tubo que se utiliza para atrapar y extraer el trombo. El uso de esta técnica se ha popularizado en los últimos años gracias a la evidencia científica acumulada a través de ensayos clínicos y estudios retrospectivos (4,13–17)

En cuanto a la seguridad del uso de stent retrievers, un metaanálisis publicado en 2017 en la revista Stroke evaluó 15 estudios que incluyeron un total de 2,538 pacientes y encontró que la tasa de complicaciones graves, como la perforación arterial, la hemorragia intracraneal y la embolia distal, fue del 8,6%. Sin embargo, es importante tener en cuenta que estos estudios fueron realizados por expertos en centros especializados, lo que podría limitar la generalización de estos resultados a otros entornos clínicos (12,18,19)

## Herramientas de abordaje

En los últimos años han aparecido diversidad de herramientas que permiten al cirujano encargado del abordaje quirúrgico tomar decisiones mucho más acertadas. Entre estas herramientas destacamos el Mismatch Index (19–22)

El Mismatch Index (MMI) es un indicador cuantitativo utilizado para evaluar la gravedad de un accidente cerebrovascular isquémico (ACV) agudo y la eficacia potencial de la terapia de reperfusión endovascular. El MMI se basa en la idea de que los pacientes con una gran cantidad de tejido cerebral en riesgo de infarto (penumbra) y una pequeña cantidad de tejido cerebral ya infartado (núcleo) tienen una mayor probabilidad de responder positivamente a la trombectomía mecánica y

Volumen 15, N° 30 Especial, 2025
Depósito Legal: PPI201102ME3815
ISSN: 2244-8136

otros tratamientos de reperfusión endovascular (8,11,13,23)

El MMI se calcula mediante la medición de la relación entre la región de penumbra y la región de núcleo en una imagen de resonancia magnética (RM) o tomografía computarizada (TC) del cerebro. La penumbra se define como la región cerebral con un flujo sanguíneo reducido, pero que aún tiene la capacidad de ser salvada mediante la restauración del flujo sanguíneo, mientras que el núcleo se define como la región cerebral que ya está infartada y es irreversible.

Un MMI alto indica que el paciente tiene una gran cantidad de penumbra en relación con el núcleo, lo que sugiere que la terapia de reperfusión endovascular podría ser efectiva. Por otro lado, un MMI bajo sugiere que la terapia de reperfusión endovascular es menos efectiva o incluso podría ser perjudicial (24)

El MMI se ha utilizado como herramienta para la selección de pacientes para la terapia de reperfusión endovascular en varios ensayos clínicos. En un estudio publicado en la revista New England Journal of Medicine en 2018, los investigadores utilizaron el MMI para seleccionar pacientes con ACV isquémico agudo para recibir trombectomía mecánica. Los pacientes con un MMI alto tuvieron mejores resultados clínicos y una mayor tasa de recanalización exitosa después del tratamiento (22)

Volumen 15, N° 30 Especial, 2025
Depósito Legal: PPI201102ME3815
ISSN: 2244-8136

## CONCLUSIONES

La trombectomía mecánica se ha consolidado como uno de los tratamientos más efectivos en el arsenal terapéutico de la medicina moderna para el accidente cerebrovascular de tipo isquémico. Debido a la complejidad y potencial riesgo del procedimiento, es necesario contar con un sistema de atención médica integral y robusto que garantice una adecuada selección y evaluación de los pacientes, así como una atención especializada y oportuna antes, durante y después del procedimiento para maximizar los beneficios clínicos y minimizar las posibles complicaciones. También podemos afirmar que considerando los efectos adversos de este procedimiento sigue siendo más el beneficio de esta técnica que sus riesgos extrapolando a población vulnerable como mujeres embarazadas o en postparto.

## FINANCIAMIENTO

No se obtuvo ningún financiamiento externo para la realización de este trabajo.

## CONFLICTO DE INTERESES

Los autores declaran no tener conflicto de intereses en el desarrollo o publicación de este manuscrito.

## REFERENCIAS

1. Kandadai RM, Kola S, Alugolu R, Borgohain R. Caregiver Burden in Parkinson's Disease Patients Post-Deep Brain Stimulation: A Neglected Aspect. Ann Indian Acad Neurol [Internet]. 2023

Volumen 15, N° 30 Especial, 2025
Depósito Legal: PPI201102ME3815
ISSN: 2244-8136

Aug 18 [cited 2024 May 4]; Available from: https://journals.lww.com/annalsofian/fulltext/2024/27020/caregiver_burden_in_parkinson_s_disease_patients.3.aspx

2. Paciaroni M, Caso V, Venti M, Milia P, Kappelle LJ, Silvestrelli G, et al. Outcome in Patients with Stroke Associated with Internal Carotid Artery Occlusion. Cerebrovascular Diseases [Internet]. 2005 Jul 1 [cited 2024 May 4];20(2):108–13. Available from: https://dx.doi.org/10.1159/000086800

3. Malhotra K, Gornbein J, Saver JL. Ischemic strokes due to large-vessel occlusions contribute disproportionately to stroke-related dependence and death: A review. Front Neurol [Internet]. 2017 Nov 30 [cited 2024 May 4];8(NOV):320813. Available from: www.frontiersin.org

4. Berkhemer OA, Fransen PSS, Beumer D, van den Berg LA, Lingsma HF, Yoo AJ, et al. A Randomized Trial of Intraarterial Treatment for Acute Ischemic Stroke. New England Journal of Medicine [Internet]. 2015 Jan 1 [cited 2024 May 4];372(1):11–20. Available from: https://www.nejm.org/doi/full/10.1056/NEJMoa1411587

5. Goyal M, Menon BK, Van Zwam WH, Dippel DWJ, Mitchell PJ, Demchuk AM, et al. Endovascular thrombectomy after large-vessel ischaemic stroke: A meta-analysis of individual patient data from

Volumen 15, N° 30 Especial, 2025
Depósito Legal: PPI201102ME3815
ISSN: 2244-8136

five randomised trials. The Lancet [Internet]. 2016 Apr 23 [cited 2024 May 4];387(10029):1723–31. Available from: http://www.thelancet.com/article/S014067361600163X/fulltext

6. Holodinsky JK, Patel AB, Thornton J, Kamal N, Jewett LR, Kelly PJ, et al. Drip and ship versus direct to endovascular thrombectomy: The impact of treatment times on transport decision-making. Eur Stroke J [Internet]. 2018 Jun 1 [cited 2024 May 4];3(2):126–35. Available from: https://journals.sagepub.com/doi/10.1177/2396987318759362

7. Mistry EA, Mistry AM, Nakawah MO, Chitale R V., James RF, Volpi JJ, et al. Mechanical Thrombectomy Outcomes with and Without Intravenous Thrombolysis in Stroke Patients: A Meta-Analysis. Stroke [Internet]. 2017 Sep 1 [cited 2024 May 4];48(9):2450–6. Available from: https://www.ahajournals.org/doi/abs/10.1161/STROKEAHA.117.017320

8. Cao J, Xing P, Zhu X, Chen R, Shao H, Xuan J, et al. Mild and moderate cardioembolic stroke patients may benefit more from direct mechanical thrombectomy than bridging therapy: A subgroup analysis of a randomized clinical trial (DIRECT-MT). Front Neurol. 2022 Nov 24;13:1013819.

9. Katsanos AH, Malhotra K, Ahmed N, Seitidis G, Mistry EA, Mavridis D, et al. Blood Pressure after Endovascular

Volumen 15, N° 30 Especial, 2025
Depósito Legal: PPI201102ME3815
ISSN: 2244-8136

Thrombectomy and Outcomes in Patients with Acute Ischemic Stroke: An Individual Patient Data Meta-analysis. Neurology. 2022 Jan 18;98(3):E291–301.

10. Dicpinigaitis AJ, Sursal T, Morse CA, Briskin C, Dakay K, Kurian C, et al. Endovascular thrombectomy for treatment of acute ischemic stroke during pregnancy and the early postpartum period. Stroke [Internet]. 2021 Dec 1 [cited 2024 May 4];52(12):3796–804. Available from: https://www.ahajournals.org/doi/abs/10.1161/STROKEAHA.121.034303

11. Ringleb PA, Bendszus M, Möhlenbruch M, Pfaff J, Herweh C, Pham M, et al. Mechanical Thrombectomy in Patients with Acute Ischemic Stroke and Lower NIHSS Scores: Recanalization Rates, Periprocedural Complications, and Clinical Outcome. American Journal of Neuroradiology [Internet]. 2016 Nov 1 [cited 2024 May 4];37(11):2066–71. Available from: https://www.ajnr.org/content/37/11/2066

12. Bereczki D, Szegedi N, Szakács Z, Gubucz I, May Z. Cryptogenic postpartum stroke. Neurol Neurochir Pol. 2016 Sep 1;50(5):370–3.

13. Leffert LR, Clancy CR, Bateman BT, Cox M, Schulte PJ, Smith EE, et al. Treatment patterns and short-term outcomes in ischemic stroke in pregnancy or postpartum period Presented at the American Heart Association/American

Volumen 15, N° 30 Especial, 2025
Depósito Legal: PPI201102ME3815
ISSN: 2244-8136

Stroke Association 2015 International Stroke Conference, Nashville, TN, February 11 - 12, 2014. Am J Obstet Gynecol [Internet]. 2016 Jun 1 [cited 2024 May 4];214(6):723.e1-723.e11. Available from: http://www.ajog.org/article/S0002937815025168/fulltext

14. Campbell BCV, Mitchell PJ, Kleinig TJ, Dewey HM, Churilov L, Yassi N, et al. Endovascular Therapy for Ischemic Stroke with Perfusion-Imaging Selection. New England Journal of Medicine [Internet]. 2015 Mar 12 [cited 2024 May 4];372(11):1009–18. Available from: https://www.nejm.org/doi/full/10.1056/NEJMoa1414792

15. Goyal M, Demchuk AM, Menon BK, Eesa M, Rempel JL, Thornton J, et al. Randomized Assessment of Rapid Endovascular Treatment of Ischemic Stroke. New England Journal of Medicine [Internet]. 2015 Mar 12 [cited 2024 May 4];372(11):1019–30. Available from: https://www.nejm.org/doi/full/10.1056/NEJMoa1414905

16. Jovin TG, Chamorro A, Cobo E, de Miquel MA, Molina CA, Rovira A, et al. Thrombectomy within 8 Hours after Symptom Onset in Ischemic Stroke. New England Journal of Medicine [Internet]. 2015 Jun 11 [cited 2024 May 4];372(24):2296–306. Available from: https://www.nejm.org/doi/full/10.1056/NEJMoa1503780

Volumen 15, N° 30 Especial, 2025
Depósito Legal: PPI201102ME3815
ISSN: 2244-8136

17. Saver JL, Goyal M, Bonafe A, Diener HC, Levy EI, Pereira VM, et al. Stent-Retriever Thrombectomy after Intravenous t-PA vs. t-PA Alone in Stroke. New England Journal of Medicine [Internet]. 2015 Jun 11 [cited 2024 May 4];372(24):2285–95. Available from: https://www.nejm.org/doi/full/10.1056/NEJMoa1415061

18. Bhogal P, Aguilar M, AlMatter M, Karck U, Bäzner H, Henkes H. Mechanical Thrombectomy in Pregnancy: Report of 2 Cases and Review of the Literature. Interv Neurol [Internet]. 2017 Mar 3 [cited 2024 May 4];6(1–2):49–56. Available from: https://dx.doi.org/10.1159/000453461

19. Limaye K, Van De Walle Jones A, Shaban A, Desai S, Al Kasab S, Almallouhi E, et al. Endovascular management of acute large vessel occlusion stroke in pregnancy is safe and feasible. J Neurointerv Surg [Internet]. 2020 Jun 1 [cited 2024 May 4];12(6):552–6. Available from: https://jnis.bmj.com/content/12/6/552

20. Blythe R, Ismail A, Naqvi A. Mechanical Thrombectomy for Acute Ischemic Stroke in Pregnancy. Journal of Stroke and Cerebrovascular Diseases [Internet]. 2019 Jun 1 [cited 2024 May 4];28(6):e75–6. Available from: http://www.strokejournal.org/article/S105230571930059X/fulltext

Volumen 15, N° 30 Especial, 2025
Depósito Legal: PPI201102ME3815
ISSN: 2244-8136

21. Zhu F, Gory B, Mione G, Humbertjean L, Derelle AL, Richard S. Combined reperfusion therapy to treat cryptogenic acute ischemic stroke during the first trimester of pregnancy: case report and literature review. Ther Clin Risk Manag [Internet]. 2018 Sep 11 [cited 2024 May 4];14:1677–83. Available from: https://www.dovepress.com/combined-reperfusion-therapy-to-treat-cryptogenic-acute-ischemic-strok-peer-reviewed-fulltext-article-TCRM

22. Albers GW, Marks MP, Kemp S, Christensen S, Tsai JP, Ortega-Gutierrez S, et al. Thrombectomy for Stroke at 6 to 16 Hours with Selection by Perfusion Imaging. New England Journal of Medicine [Internet]. 2018 Feb 22 [cited 2024 May 4];378(8):708–18. Available from: https://www.nejm.org/doi/full/10.1056/NEJMoa1713973

23. Kerleroux B, Janot K, Hak JF, Kaesmacher J, Hassen W Ben, Benzakoun J, et al. Mechanical Thrombectomy in Patients with a Large Ischemic Volume at Presentation: Systematic Review and Meta-Analysis. J Stroke [Internet]. 2021 Sep 1 [cited 2024 May 4];23(3):358–66. Available from: http://j-stroke.org/journal/view.php?doi=10.5853/jos.2021.00724

24. Mendez AA, Samaniego EA, Sheth SA, Dandapat S, Hasan DM, Limaye KS, et al. Update in the early management and reperfusion strategies of patients with

Volumen 15, N° 30 Especial, 2025
Depósito Legal: PPI201102ME3815
ISSN: 2244-8136

acute ischemic stroke. Crit Care Res Pract. 2018;2018.