



## FUNDAMENTOS ANATÓMICOS DE LA EXPRESIÓN FACIAL POR MEDIO DE UN ESTUDIO ESTRATIGRÁFICO.

**Carla L David P<sup>1,2</sup>, María B Herrera<sup>3</sup>, María G Mattia<sup>3</sup>, Oriana Mora<sup>3</sup>, Engel K Ramírez<sup>3</sup>, Yessica A Ramírez<sup>3</sup>**

- 1. Cátedra de Anatomía Humana, Facultad de Odontología-Universidad de Los Andes. Mérida, Venezuela.**
- 2. Grupo de Investigaciones Biopatológicas. Facultad de Odontología-Universidad de Los Andes. Mérida, Venezuela.**
- 3. Estudiantes del pregrado de la Facultad de Odontología. Universidad de Los Andes. Mérida, Venezuela**

**Correspondencia:** Calle 24 entre Av. 2 y 3. Edificio adjunto al Rectorado, PB. Cátedra de Anatomía Humana, Facultad de Odontología, Universidad de Los Andes. Mérida, Venezuela.

**Email:** [carla.d@ula.ve](mailto:carla.d@ula.ve), [cldp58@gmail.com](mailto:cldp58@gmail.com), [garla85@hotmail.com](mailto:garla85@hotmail.com)

### RESUMEN

Los cambios propios del envejecimiento facial se derivan desde el nacimiento del hombre, como un proceso natural del ciclo vital. Las terapéuticas aplicadas en la medicina estética y en la estética facial buscan favorecer y mejorar el aspecto del rostro, como resultado del envejecimiento que va dejando de manera secuencial efectos sobre las distintas entidades anatómicas, particularmente en la cara. La identificación de los rasgos anatómicos del rostro permite el equilibrio armónico entre todos los elementos constitutivos, aspecto relevante para garantizar un tratamiento clínico óptimo y exitoso ante las expectativas del



paciente, sobre todo en los casos de tratamientos quirúrgicos y mínimamente invasivos para el rejuvenecimiento facial. La anatómica facial puede evidenciarse a través de la disección en piezas anatómicas, contribuyendo al reforzamiento de los conocimientos anatómicos, lo que conlleva a enfrentar con seguridad los procedimientos propios de la medicina estética. Por esta razón, el objetivo de la presente investigación es fortalecer los conocimientos anatómicos de la expresión facial por medio de un estudio estratigráfico. Realizando la preparación de 8 hemicabezas de cadáveres adultos humanos latinoamericanos, pertenecientes a la sala de disección de la Cátedra de Anatomía Humana de la Facultad de Odontología de la Universidad de Los Andes, tratados previamente con formol al 10% y conservados en Gerdex® sin diluir. Posteriormente, se realizaron las disecciones de los elementos objeto de estudio siendo individualizados y siguiendo los protocolos establecidos a fin de ilustrar el territorio anatómico facial de acuerdo al orden estratigráfico y regional.

**Palabras clave:** anatomía facial, expresión facial, disección anatómica, estética facial, medicina estética, musculatura facial, paquetes faciales.

## ANATOMICAL FOUNDATIONS OF FACIAL EXPRESSION THROUGH A STRATIGRAPHIC STUDY

### ABSTRACT

The changes common to facial aging begin from the birth of man as a natural process of life cycle. Therapeutic applied in aesthetic medicine and facial aesthetics seek to promote and improve the appearance of the face as a result of aging that leaves sequentially effects on different anatomical entities, particularly in the face. The identification of the anatomical features of the face allows the harmonious balance between all the constituent elements relevant to ensure optimal and successful clinical treatment to the patient's expectations,



especialmente en casos de quirúrgicos y mínimamente-invasivos faciales rejuvenación tratamientos apariencia. La anatomía facial puede ser demostrada a través de la disección en partes anatómicas, contribuyendo al fortalecimiento del conocimiento anatómico, lo que permite afrontar con seguridad los procedimientos de la medicina estética. Por lo tanto, el objetivo de esta investigación es fortalecer el conocimiento anatómico de la región facial a través de la disección de los elementos anatómicos constituyentes. Realizando la preparación de 8 medias faciales de los cuerpos de los cadáveres humanos de América, pertenecientes al laboratorio de disección del Departamento de Anatomía Humana, Facultad de Odontología, Universidad de los Andes, previamente tratados con 10% de formalina y preservados en Gerdex ® no diluido. Posteriormente, las disecciones de los elementos en estudio fueron individualizadas y siguiendo los protocolos establecidos para ilustrar el territorio facial anatómico de acuerdo con el orden estratigráfico y regional se realizaron.

**Keywords:** anatomía facial, expresión facial, disección anatómica, músculos faciales, planos faciales, estratigrafía, estética facial, medicina estética

## INTRODUCCIÓN

Los cambios propios del envejecimiento facial se originan a partir del momento del nacimiento de un nuevo ser humano, proceso natural que se deriva producto del ciclo vital del hombre. No obstante, las terapias aplicadas en la medicina estética y en la estética facial buscan favorecer mejorando el aspecto del rostro,

el cual, como resultado del proceso fisiológico del envejecimiento va dejando de manera secuencial efectos sobre las distintas entidades anatómicas, que de forma particular afectan la región craneofacial. Estos cambios se caracterizan por la pérdida de sustancia ósea y colágeno, sustancias propias del soporte de los tejidos duros, atrofia y descensos de los



tejidos faciales debido a la pérdida del tono muscular sumado a la degeneración cutánea y al progresivo deterioro metabólico consecuente (1-6). El detrimento de los elementos anatómicos propios de esta región, conduce a retomar la importancia anatomo-clínica y la comprensión biológica de las estructuras involucradas en la expresión de la cara y sus regiones vecinas (1, 3,4). Es por lo que, el clínico se encuentra en constante reconocimiento integral de las bases anatómicas de la región facial, así como, la comprensión de la misma, lo que permite registrar los cambios fisiopatológicos que pueden manifestarse en la expresión del rostro (4-6). En consecuencia, la identificación de los rasgos anatómicos permite un equilibrio armónico entre todos los elementos constitutivos de la región facial, aspecto vital para garantizar un tratamiento clínico óptimo y exitoso ante las expectativas del paciente, sobre todo en los casos de tratamiento quirúrgicos y

mínimamente invasivos propios de la terapéutica que incluye el rejuvenecimiento facial (6-8). Sin embargo, en el momento de práctica clínica se debe sustraer desde las bases fundamentales los elementos que constituyen el terreno de trabajo que el especialista debe respetar y corregir para que el tratamiento sea adecuado, exigiendo la aplicación de anatomía clínica y de superficie para el correcto manejo de las estructuras de los pacientes. En este sentido, la preparación previa del clínico lo obliga recurrir entonces a la técnica anatómica de disección que representa una herramienta de aprendizaje basada en procedimientos quirúrgicos, que derivan un mejor aprendizaje de la anatomía humana, produciendo un mayor conocimiento estratigráfico de los planos anatómicos. En un plano profundo brindando el sostén óseo se agrupan los huesos del macizo facial dispuestos en la región ventral-inferior de la cabeza ósea, encontrándose los huesos pares como los

malares, lagrimales o unguis, nasales, palatinos, maxilares, cornetes inferiores o huesos impares como el vómer y la mandíbula, articulados por medio de suturas y rodeados por los otros huesos que conforman la bóveda y base del cráneo (6,10-12). Siguiendo en orden estratigráfico, el plano muscular presenta en total 18 pares de músculos repartidos en los sectores laterales y anteriores de la cara, encargados de las expresiones mímicas. Este grupo mejor conocido como músculos mímicos, representa un grupo variado de estructuras contráctiles cuyas características comunes engloban inserciones proximales óseas-fijas e inserciones distales-móviles intradérmicas o en la capa profunda de la piel, por esta razón al contraerse tiran de las estructuras de la piel y permiten reflejar las diversas expresiones de la cara (5,9,10-12). Adicionalmente, la musculatura mímica es irrigada principalmente por los vasos faciales e innervados sensitivamente por las ramas

terminales superficiales de V par craneal o nervio trigémino y desde el punto de vista motor por las ramas terminales del VII par craneal o nervio facial (10-12). En continuidad en un plano más cercano a la piel se ubica el sistema músculo aponeurótico superficial (SMAS) que representa una capa fibro-muscular adiposa que conecta y envuelve los músculos de la expresión facial y brinda soporte a la piel (13). Todas estas estructuras anatómicas faciales pueden evidenciarse a través del trabajo manual en piezas anatómicas, contribuyendo al reforzamiento de los conocimientos anatómicos precisos, lo que conlleva a enfrentar con mayor seguridad los procedimientos propios de la medicina estética. Por consiguiente, el conocimiento científico anatómico permite anticipar y prevenir accidentes intraoperatorios o en su defecto corregirlos, identificando las condiciones anatómicas de los pacientes que acuden a la consulta estética. Es por esta razón,



que el objetivo de la presente investigación es fortalecer los conocimientos anatómicos de la expresión facial por medio de un estudio estratigráfico de los elementos anatómicos más importantes en la cara.

## **ANATOMÍA TOPOGRÁFICA DE LA REGIÓN FACIAL Y SU CONTENIDO ESTATIGRÁFICO**

La definición anatómico-clínica de la cara, la circunscribe como el espacio situado por debajo del nacimiento del cabello hasta la zona del mentón y lateralmente el borde inferior de la mandíbula, en el mismo se delimita las diferentes áreas del rostro que son de vital importancia para un tratamiento integral en los pacientes (10). A nivel superior se hallan las regiones de la nariz o fosas nasales y orbita mientras que a nivel inferior las regiones geniana o bucal, mentoniana, maseterina o parotídea, cigomática e infraorbitaria. Existen también otras

regiones secundarias en planos profundos, como son las regiones palatina, retrofaríngea, laterofaríngea y las subregiones lingual, sublingual, submandibular y suprahiodea e infrahiodea (10). Con relación a las regiones más importantes para la estética facial desde superior a inferior, se describen:

### **Región frontal o área frontal**

La región frontal esta soportada en el plano óseo por los huesos frontales, sobre estos se hallan los músculos frontales, cuyo origen proximal parte del borde anterior de la aponeurosis epicraneana, dirigiéndose hasta la cara profunda de la piel del reborde supraorbitario y de la piel de la región intercililar. La contracción de esta estructura muscular produce la elevación la piel de las cejas y determina las líneas de expresión transversales de la frente (6, 7,10-11). Descendiendo hacia la región orbitaria, apoyados en los huesos de la órbita se insertan los músculos orbiculares de los párpados.

Parten desde los bordes del surco lagrimal y apófisis ascendentes del hueso maxilar hasta la capa profunda de la piel del ángulo externo de la órbita. Su acción principal incluye proteger el ojo de luz intensa, debido a que actúa como un esfínter. Al levantar el ms. Orbicular de los párpados existe el paquete vasculo-nervioso de esta área, el cual está constituido por las arteriales, venas y el nervio supraorbitario. Medialmente se localizan las ramas del paquete supratroclear y lateralmente se observa el pedículo vasculo-nervioso temporal, formado por las ramas terminales de la arteria y vena temporal superficial y las ramas del nervio auriculotemporal (6, 7, 10-12). Craneal a este último, en un plano más profundo se sitúa el ms. Superciliar o corrugador de las cejas, cuyo origen va desde el arco superciliar hasta el ángulo externo del ojo, donde los fascículos se entrecruzan con las fibras de los músculos frontal y orbicular de los párpados, finalizando en la capa profunda de la piel

de la región superciliar y cuya contracción atrae hacia adentro y abajo la piel de las cejas, forma surcos verticales en el entrecejo. En cuanto, a la región interciliar se localiza el ms. Piramidal o procerus con una inserción proximal que va desde los huesos propios de la nariz, culminando en la cara profunda de la piel de la región interciliar y su contracción deprime la piel del espacio glabellar (6, 7, 10,11)

### **Región nasal o área nasal**

Pasando al área medial, en la región nasal se sitúan los músculos nasales, entre los cuales destaca el ms. Transverso de la nariz que se inicia en el dorso de la nariz y se distribuye lateralmente entrecruzándose con los fascículos externos del ms. Mirtiforme; su acción principal es cerrar las narinas y en contra parte a éste, existe el ms. Dilatador de las alas de la nariz insertado en los cartílagos alares y se dirige a la capa profunda de la

piel del borde externo de la abertura nasal (8, 10-12). Por otra parte, el ms. Mirtiforme ubicado en un plano profundo debajo del ms. Orbicular de los labios, se origina en la fosa homónima y eminencia canina. Sus fibras ascienden hasta el subtabique y cartílago del ala de la nariz, por lo que, su contracción provoca la depresión del ala de la nariz y estrecha transversalmente el orificio nasal (8, 10-13).

### **Región infraorbitaria**

Ubicada lateralmente a la región nasal, la región infraorbitaria posee como plano óseo al hueso maxilar y en ésta se ubican los músculos elevadores del labio superior y comisura labial. Entre estos se puede describir el ms. Elevador común del ala de la nariz y labio superior, cuyas fibras inician de la apófisis ascendente del maxilar y apófisis orbitaria interna del hueso frontal en descenso hasta llegar a la capa profunda de la piel del ala de la nariz y capa profunda de la piel del labio

superior. Al contraerse el músculo elevan el ala de la nariz y el labio superior (8, 10-12). Del mismo modo, el ms. Elevador propio del labio superior, insertado en los alrededores del agujero infraorbitario llega hasta la capa profunda de la piel del labio superior y eleva el labio superior. Por debajo a éste último, se sitúa el ms. Canino, iniciándose a nivel de la fosa canina del maxilar superior y se dirige diagonalmente hasta la capa profunda de la piel del labio superior además de la comisura labial, cuya contracción eleva y contribuye a llevar hacia dentro la comisura labial. Este grupo muscular protege el paquete infraorbitario que emerge del agujero infraorbitario, ubicado en el hueso maxilar (8, 10-12). Es importante resaltar, entre la región nasal e infraorbitaria transcurre el paquete vascular facial que está de forma superficial en la región y pueden realizar anastomosis con los vasos infraorbitarios (10,11).



### **Región cigomática o malar**

Hacia la región cigomática, apoyados sobre el hueso malar se insertan los músculos cigomáticos mayor y menor. El ms. Cigomático mayor· partiendo de la cara externa del hueso malar, desciende hasta la capa profunda de la piel de la comisura labial y lleva hacia afuera y arriba la comisura labial. El ms. Cigomático menor, lo hace desde un punto superior al anterior, realizando un trayecto similar de forma inclinada hasta la capa profunda de la piel del labio superior y lleva hacia afuera y arriba el labio superior. En esta región se observan ramas del nervio facial para la inervación de los músculos cigomáticos (8, 10-12).

### **Región bucal o geniana**

En esta zona delimitada por el reborde infraorbitario y la mandíbula como soporte óseo, se incluye el ms. Buccinador que posee fibras superiores e inferiores que surgen desde los rebordes

alveolares superiores e inferiores respectivamente, y fibras medias que empiezan en el rafe pterigomaxilar , las mismas se dirigen a la región de los labios y durante éste tránsito ocurre un entrecruce de las fibras; las fibras superiores descienden y llegan a la capa profunda del labio inferior y las inferiores ascienden a la capa profunda del labio superior. Por último, las fibras medias llegan a la comisura labial (8, 10-12) Entre las relaciones más importantes del ms. Buccinador se debe mencionar la cercanía con el ms. Masetero, quien está cubierto en superficie por un tejido graso o bola adiposa de Bichat que separa ambas estructuras musculares. Aunado a esto, la región está atravesada por el conducto de la glándula parótida, numerosas fibras nerviosas del nervio facial y vasos linfáticos (10). El conducto parotídeo cruza al ms. Masetero y a 1 cm aproximadamente de su borde anterior, gira y contornea la bola adiposa para introducirse en el ms. Buccinador (8, 10-

12). En un plano superficial, se describe el ms. Risorio que emerge inmediatamente por debajo de la piel, en el tejido celular subcutáneo de la región parotídea discurriendo hasta la capa profunda de la piel y mucosa de la comisura labial, su acción principal es tirar hacia atrás la comisura labial produciendo la sonrisa (8, 10-12).

### **Región mentoniana o infrabucal**

En esta región se hayan diversas estructuras musculares sobre un plano óseo dado por el cuerpo de la mandíbula, donde se observa el agujero mentoniano que permite que salgan las ramas correspondientes al paquete homónimo. Las partes blandas de la región son desplazables sobre el hueso y el periostio, aunque a veces puede existir una pequeña bola de grasa interpuesta. Los músculos de la región son variados, situándose el ms. Triangular de los labios que comienza desde la línea oblicua externa subiendo

hasta la capa profunda de la piel de la comisura labial, la contracción del mismo produce la depresión de la comisura labial (10-12). Medialmente a éste, se ubica el ms. Cuadrado de la barba cuyo origen es similar pero sus fibras se dirigen a la capa profunda de la piel del labio inferior, permitiendo que se doble hacia fuera el labio inferior. El último músculo de esta región es la borla del mentón, dispuesto en la sínfisis mentoniana y dirigido transversalmente a la capa profunda de la piel de la barbilla, produciendo la elevación de la piel de la barbilla (8, 10-12).

### **Región Labial**

Comprende una de las más complejas por su alto contenido de estructuras vasculares. Sustentada en el maxilar y la mandíbula, el plano muscular se encuentra formado por el ms. Orbicular de los labios, que parte de la fosita mirtiforme, subtabique y sínfisis mentoniana para dirigirse lateralmente a



la capa profunda de la piel de la comisura labial de un lado hacia la otra comisura. Al igual que el orbicular de los párpados, actúa como esfínter produciendo el cierre del orificio bucal, protrusión los labios, succión, pronunciación de las consonantes labiales, besar y silbar (8, 10, 12-15). La región labial presenta un alto contenido de estructuras vasculares que la circunscriben, entre éstas, las arterias labiales inferiores y labiales superiores que aportan la mayor parte de la irrigación de esta zona. Éstas últimas se anastomosan en la línea media, originando la arteria de subtabique y algunos autores las colocan a 3mm de profundidad del bermellón del labio (10-14,16). Las arterias labiales inferiores y superiores representan ramas colaterales del ascenso de la arteria facial, cuando esta pasa a 1cm aproximadamente de la comisura labial. A pesar de estar cercanas a esta zona, se relacionan las arterias infraorbitarias ramas de la arteria maxilar interna, las arterias del ala de la nariz

procedentes de la arteria facial y las arterias mentonianas destinadas al labio inferior (10-17).

### **Sistema Músculo Aponeurótico Superficial (SMAS)**

Como se describió anteriormente en cada una de estas regiones de la cara, se dispone un contenido muscular, nervioso y vascular. Los mismos se encuentran cubiertos por una capa músculo aponeurótica superficial denominada SMAS, si bien es cierto, representa una capa de tejido aponeurótico - graso y no una vaina aponeurótica como en otros músculos del cuerpo humano. El SMAS constituye una red o tejido tenso que ocupa desde la región frontal pasando por la parte lateral del ms. Frontal y en la periferia del ms. Orbicular de los párpados, desciende por el arco cigomático y el sector anterior al tragus del pabellón auricular. Por último, se



adhiere al periostio mandibular y el ms. Cutáneo del cuello o platisma (18-20).

Se distribuye de esta forma porque brinda protección y soporte a los nervios motores y vasos sanguíneos más superficiales de la cara, como son el nervio facial y los vasos faciales que emergen de las zonas laterales del rostro. Algunos autores coinciden que el SMAS brinda una mejor distribución de las contracciones de músculos mímicos, siendo de esta forma un mecanismo protector ante la fatiga muscular. Al mismo tiempo, la ubicación del SMAS permite que algunas técnicas de rejuvenecimiento lo aborden, fijándolo y generando un mejor aspecto del rostro (18-22).

## MATERIALES Y MÉTODOS

Para realizar la técnica manual de disección anatómica se prepararon 8 hemicabezas de cadáveres adultos humanos latinoamericanos, pertenecientes a la sala de disección de la Cátedra de

Anatomía Humana de la Facultad de Odontología de la Universidad de Los Andes, tratados previamente con formol al 10% y conservados en Gerdex ® sin diluir durante 6 meses, previo a la realización del trabajo. Posteriormente, se realizaron las disecciones de los elementos, objeto de estudio, siguiendo los protocolos de la facultad de Medicina de la Universidad de los Andes y siendo individualizados a fin de ilustrar el territorio anatómico facial de acuerdo al orden estratigráfico (23).

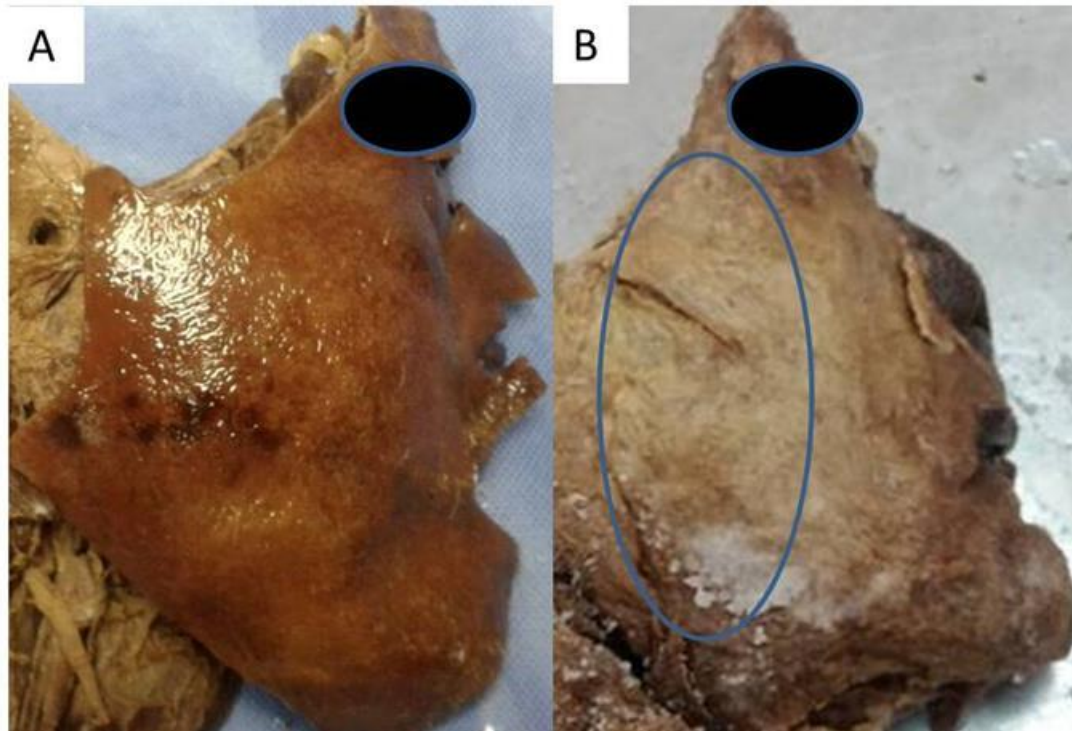
Se realizaron 2 incisiones con mango y hoja de bisturí n° 12, perforando solamente la piel de las piezas anatómicas. La primera incisión denominada transversal superior, siguió la parte superior de la frente y lateralmente el cuero cabelludo hasta alcanzar una línea vertical que pasa por la parte más alta del pabellón auricular. La segunda fue una incisión inferior que sigue el borde inferior del cuerpo y borde posterior de la rama ascendente de

mandíbula (23). Seguido se realizó el levantamiento de la piel y SMAS con pinza mosquito y mango de bisturí de forma específica en cada una de las piezas, se trató de conseguir los elementos anatómicos más superficiales y profundos. Se conservó en algunas piezas cadavéricas el mayor contenido de estructuras superficiales y en otras resecando algunos elementos con el fin de dar mayor detalle.

## **PRESENTACIÓN DE LAS DISECCIONES Y RESULTADOS**

La técnica quirúrgica de disección anatómica permitió visualizar las estructuras inmediatamente debajo de la piel y otros elementos anatómicos más profundos, teniendo en cuenta que las distancias entre los planos faciales son

milimétricas y en términos anatómicos se consideran superficiales. Una vez realizado el levantamiento de piel en todas las piezas anatómicas, se procedió a individualizar las piezas de acuerdo a los requerimientos de los investigadores. A las 8 piezas anatómicas, se les retiró el tejido aponeurótico más cercano a la región lateral y medial del rostro Figura. 1. Al momento de estar independizados los elementos anatómicos, se prepararon las piezas cadavéricas seleccionadas, se trató de disecar con énfasis y mayor detalle los vasos faciales que atraviesan la cara, los músculos mímicos y los elementos anatómicos cercanos a los mismos y así constatar las referencias anatómicas descritas en la literatura, donde se identificaron diversos elementos anatómicos propios de la región facial con ausencia de variantes anatómicas.



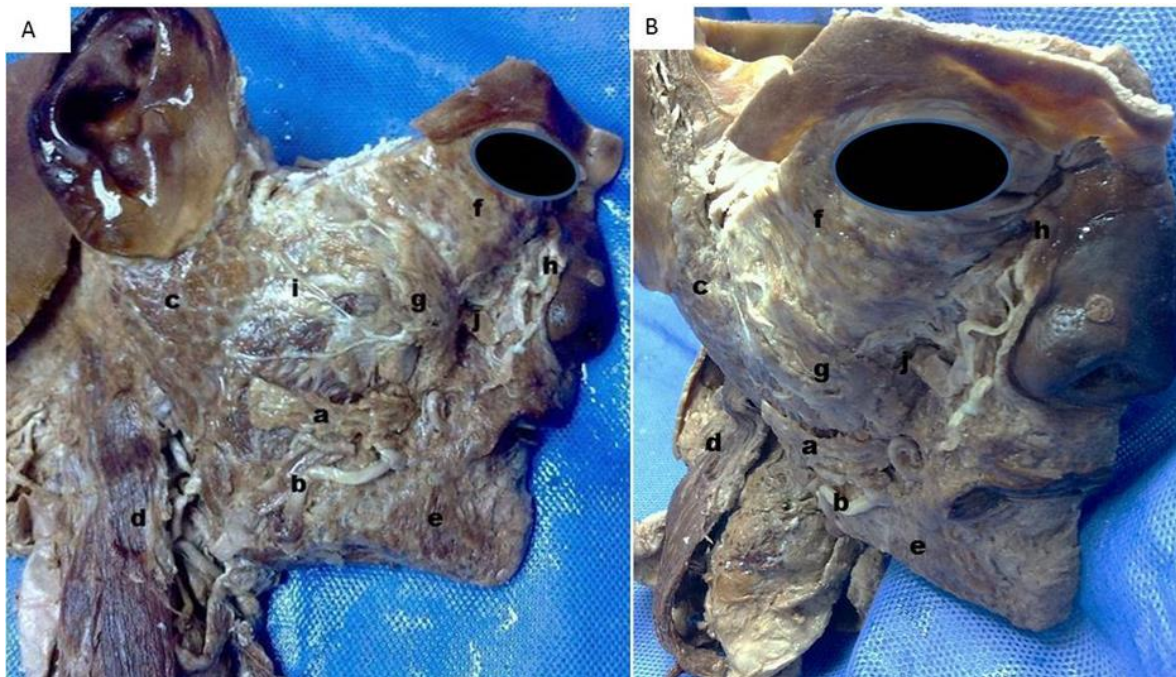
**Figura 1. Preparados anatómicos de región facial. A. Obsérvese las incisiones superior e inferior realizada en piel. B. Levantamiento de piel y presencia de SMAS delimitado por óvalo azul.**

La aplicación estratigráfica derivó que la preparadas se dividieran en planos anatómicos, donde en las primeras piezas se demostró la presencia y el trayecto de los vasos faciales (porción superficial) cruzando todos los rostros de lateral a medial en los cadáveres. Con respecto a la arteria facial en algunas de las piezas

anatómicas se identificó el trayecto, cuando esta pasa por encima y hacia delante de la glándula submandibular, haciéndose superficial y marcando una huella en la misma. Para posteriormente, seguir su ascenso cubierta por los músculos: triangular de los labios, cigomáticos y el elevador común del

labio superior y el ala de la nariz y a una distancia aproximada de 1cm de la comisura labial. Por otra parte, la vena facial disecada en las piezas anatómicas comenzó su trayecto descendente en el ángulo medial del ojo como vena angular.

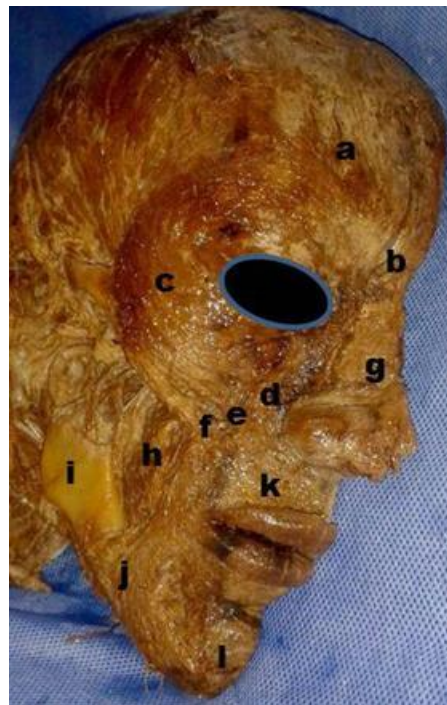En su descenso se situó por fuera de la arteria, formando la cuerda del arco que forma la misma; a nivel del borde anterior del ms. Masetero se unió a la arteria facial y después tomó relaciones similares a las de la arteria (Figura 2).



**Figura 2.** Disección superficial de cara con énfasis en estructuras neuro- vasculares. Obsérvese algunas estructuras inmediatamente encontradas debajo del SMAS: a. Músculo risorio, b. Arteria facial, c. Glándula parótida, d. Músculo esternocleidomastoideo, e. Músculo triangular de los labios, f. Músculo orbicular de los párpados, g. Músculo Cigomático mayor, h. Arteria angular, i. Conducto de la Parótida, j. Ms. Cigomático menor.

En el plano muscular, se logró disecar la dirección de las fibras musculares pertenecientes a los diversos músculos mímicos de las distintas regiones, en la región frontal se identificó al ms. Frontal, ms. Piramidal, ms. Orbicular de los párpados, en éste último se realizó un levantamiento de parte de su fascículo orbicular para hallar las fibras del ms. Superciliar. En la región infraorbitaria se

evidenció el ms. Elevador propio del labio superior y algunas fibras del ms. Elevador común de ala de la nariz y labio superior, pese a esto, las fibras de ambos músculos por cercanía tienden a parecer las mismas. En la región cigomática se detallaron los ms. Cigomático menor y Cigomático mayor, en correspondencia a lo reportando anteriormente (Figura 3).

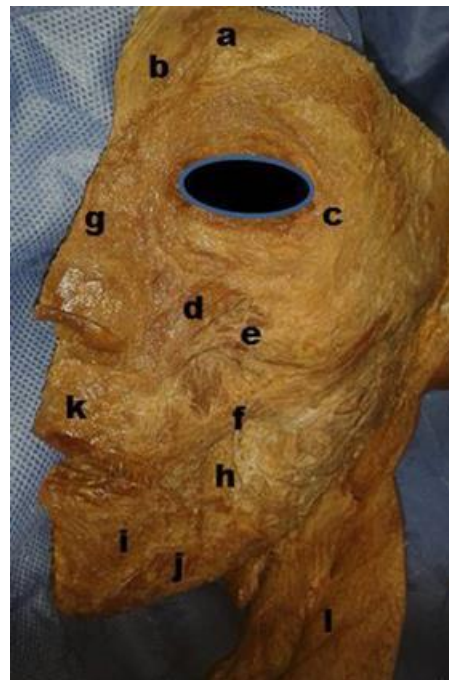



**Figura 3. Disección superficial de cara con énfasis en músculos mímicos (Pieza 5). Obsérvese a. Ms. Frontal, b. Ms. Piramidal, c. Ms. Orbicular de los párpados, d. Ms. Elevador propio del labio S, e. Ms. Cigomático menor, f. Ms. Cigomático mayor, g. Ms. Nasal, h. Ms. Buccinador, i. Ms. Rama de la mandíbula, j. Ms. Triangular de los labios, k. Ms. Orbicular de los labios, l. Ms. Mentoniano**

En la región nasal, siendo ésta más medial y escasa en protección del SMAS, resultó delicado el trabajo de separar la piel, por lo tanto, se logró solo disecar e identificar el ms. Transverso de la nariz. En cuanto a la región labial, conforma un área con una relación cercana a los vasos faciales, en ella se determinó la disposición circular y amplio trayecto de

las fibras del ms. Orbicular de los labios, además, la llegada a la comisura labial de las fibras de los ms. Triangular de los labios, ms. Cuadrado de la barba y ms. Mentoniano, en los cuales resaltó la disposición geométrica de sus fibras musculares que facilitando el reconocimiento (Figura 3 y fig. 4).



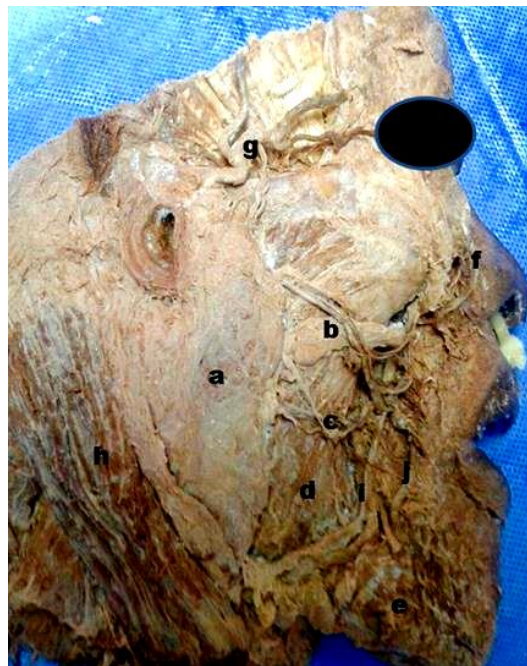**Figura 4.**Diseción superficial de cara con énfasis en músculos mímicos (Pieza 6). Obsérvese a. Ms. Frontal, b. Ms. Piramidal, c. Ms. Orbicular de los párpados, d. Ms. Elevador propio del labio S, e. Ms. Cigomático menor, f. Ms. Cigomático mayor, g. Ms. Nasal, h. Ms. Buccinador, i. Ms. Cuadrado de la barba, j. Ms. Triangular de los labios, k. Ms. Orbicular de los labios, l. Ms. Platisma.

Respecto a la región bucal y relación lateral más cercana de ésta (región masetero-parotídea) representó disecciones en planos más inferiores o profundos, traduciéndose esto en un trabajo en diferentes etapas, debido a que las estructuras anatómicas contenidas

presentan los sitios de la cara donde se muestra mayor cantidad de SMAS y tejido aponeurótico propio de los elementos anatómicos (Fig. 5). En esta región se preparó en un primer plano, donde se reveló las fibras características del ms. Risorio (Fig. 2), confirmando su

íntima relación con el tejido celular subcutáneo de la región parotídea, el mismo fue resecado en su inserción distal para permitir el ascenso de los vasos faciales, lo que coincidió con el levantamiento de la aponeurosis parotídea y el hallazgo del conducto de la glándula parotídea y los filetes nerviosos

procedentes al VII par craneal o nervio facial. Además, se apreció un trayecto variado entre las regiones de la cara, así como también, su emergencia va desde la profundidad de la glándula parotídea y representan nervios que transitan envueltos en el SMAS, inmediatamente por debajo de la piel (Fig. 5).



**Figura 4. Diseccción superficial de cara con énfasis en estructuras laterales de la cara. Obsérvese: a Glándula parotídea, b Conducto de la Glándula Parotídea c Ramas del nervio**

**facial, d Músculo masetero, e. Músculo triangular de los labios, f. Arteria angular, g. Arteria temporal superficial, h. Músculo esternocleidomastoideo, i. Vena facial, j. Art. Facial.**

En un segundo plano, se hallaron las fibras y dirección anterior pertenecientes al ms. Buccinador, además cómo este músculo mímico es perforado por el conducto excretor de la glándula parótida y se encontró en relación íntima a restos de la bola adiposa de Bichat y ms. Masetero, elementos resecaados en algunas piezas del estudio.

## DISCUSIÓN

Al efectuar el trabajo manual establecido para los distintos planos estratigráficos y los elementos anatómicos más relevantes en los preparados anatómicos del presente estudio, se consiguió visualizar la naturaleza de tejidos que anatómicamente están inmediatos a la piel, la cercanía perceptible entre una estructura y otra, integrado a la necesidad de tener vigente la presencia de los componentes anatómicos conformantes del terreno de

trabajo del profesional de la estética, quien por medio de métodos mínimamente invasivos provoca efectos terapéuticos que pueden tener repercusión en las regiones vecinas. En primer lugar, la separación efectuada entre piel y SMAS comprobó su localización anatómica y como este tejido abarca un territorio amplio de la región facial, pero con una distribución y grosor desigual para la zona lateral con respecto a la zona medial de la cara. En coincidencia con diversos estudios que explican mayor cantidad ocupada en la región frontal, lateral al ms. Frontal, ms. orbicular de los parpados, anterior a el sector auricular fusionándose con la aponeurosis parotídea-maseterina (18,19).

Contrariamente, otros autores afirman que en los cadáveres austriacos estudiados, no se encontró SMAS en regiones faciales diferentes de la región parótida, donde es



gruesa y va unido a la vaina parótida. Sin embargo, se hace muy delgada, discontinua e imperceptible en el área de la mejilla. Aunado a la escasa presencia de SMAS en el cuello, donde investigaciones describen ser los primeros en conseguir una fascia que cubre ambos lados del ms. Platisma. Resultados similares se perciben en este trabajo, debido a que en la mayoría de las piezas anatómicas se distinguió la capa conocida como SMAS con mayor presencia en la región lateral de la cara (20). Por otra parte, uno de los objetivos de este sistema en capas de fascia es sostener las estructuras neuro-vasculares de la cara, incluso existe la penetración del nervio facial y como éste emerge desde la parótida hacia los distintos músculos faciales, brindando un andamio que proporciona estabilidad, reduce al mínimo daño, une el tejido conectivo con los tejidos subcutáneos como septos unilaminares en su camino hacia la piel, estableciendo un mecanismo de

protección y soporte para los tejidos blandos de la cara, hecho evidente durante las disecciones efectuadas, donde la resección de este tejido permitió observar las estructuras vasculares-nerviosas faciales y como están íntimamente protegidas por este tejido (21, 22, 24). Ahora bien, los vasos faciales por su recorrido a lo largo de todo el rostro representan estructuras anatómicas de importante localización para la aplicación de cualquier terapia estética, por lo que, otras investigaciones realizadas en cadáveres en Latinoamérica evidencian variantes anatómicas en menor cantidad que difieren sustancialmente en calibre y presencia de otras perforantes cutáneas de los vasos faciales (10-12, 18, 19, 25). Pese a esto, en la totalidad de las piezas cadavéricas disecadas en este trabajo, la presencia de los vasos faciales y ramas perforantes cutáneas de la arteria facial fueron constantes a lo largo de la trayectoria y con un patrón anatómico referido por diferentes autores y variados

estudios de disección anatómica, ascendiendo a 1 cm de la comisura labial y ala de la nariz (26). Sumado a esto, el conocimiento e identificación de la musculatura facial a través de la técnica de disección anatómica y la práctica en el cadáver, proporcionan la adquisición de destrezas y resultados satisfactorios, al momento de abordar los procedimientos dirigidos a las estructuras musculares en la estética facial. Algunos autores exponen argumentos similares, quienes consideran relevante la formación en sala de disección durante cualquier pensum del área de la medicina estética. Aunado al beneficio de conocer en vivo la dirección, dimensión y extensión de las fibras musculares faciales ubicadas inmediatamente por debajo de la piel de los pacientes (8, 10, 11, 26, 27). En el actual reporte, la caracterización de las estructuras nerviosas se limitó al reconocimiento de las ramas superficiales del nervio facial, estructura de relevancia pues su localización es subcutánea y en

relación cercana a los músculos mímicos. Desde la mirada anatómica en todas las piezas preparadas se visualizó filetes de dicha estructura, penetrando a la glándula parótida, vecino al tragus de la oreja y suspendidos entre el SMAS (9-12). En coincidencia con disecciones anatómicas y quirúrgicas, explican como referencias para la identificación el vientre posterior del ms. Digástrico, y en caso de dificultades en la disección facial el punto próximo del trago y parótida permiten su hallazgo (28). También la presencia del nervio facial en un estrato superficial produjo un extremo cuidado y detalle a la hora de la labor manual. Su trayecto es diverso y la presentación de filetes variados en proximidad a la musculatura mímica establecen condiciones anatómicas, en el caso de la zona inferior de la cara las ramas del nervio facial son profundas al SMAS e inervan a los músculos faciales por sus caras inferiores, excepto los músculos canino, buccinador y mentoniano (9-12,18-20). Por lo tanto,



la resección de algunas fibras para acceder a planos quirúrgicos más profundos es inevitable, ya que las disecciones subfasciales conllevan a mayor detalle del terreno anatómico de trabajo (30). En coincidencia con la mayoría de las disecciones anatómicas aquí planificadas, se abordó planos subfasciales, resecaando las ramas terminales del nervio facial, con el retiro total del SMAS de los cadáveres estudiados.

## CONCLUSIONES

La región facial es un área compleja de abordar debido a la diversidad de estructuras anatómicas que posee inmediatamente por debajo de la piel. Es imperante el conocimiento anatómico del sitio de aplicación de las diversas terapéuticas que se evidencian en la estética facial. Consecuentemente, al reforzar una comprensión anatómica a través de la realización del trabajo manual establecido para los distintos planos

estratigráficos y seleccionando los elementos anatómicos más relevantes en los preparados cadavéricos, se visualiza tridimensionalmente la naturaleza de tejidos que anatómicamente se encuentran cubiertos por la piel, barrera en la que el profesional de la medicina estética aplica métodos mínimamente invasivos provocando efectos terapéuticos con repercusión en dichos elementos. Adicionalmente, se debe entender que las distancias entre los planos faciales son milimétricas y en términos anatómicos se consideran superficiales, con estructuras superpuestas por una capa músculo aponeurótica superficial o SMAS, que representa el plano más cercano a la piel y es penetrado por los nervios motores y vasos sanguíneos más superficiales de la cara, como son el nervio facial y los vasos faciales. Un poco más inferiores a éste, se distribuyen los músculos faciales, cuya comprensión e identificación a través de la técnica de disección anatómica y la práctica en el cadáver, proporcionan la

adquisición de destrezas para predecir en el paciente la dimensión y extensión de las fibras musculares faciales, contribuyendo notablemente a un mejor aprovechamiento de la técnica clínica a aplicar y prediciendo los daños fisiopatológicos propios del envejecimiento.

## REFERENCIAS

1. Díaz de V, Nancy. Anatomía de la expresión vs rejuvenecimiento facial: Híbrido clave de la belleza. Carta editorial. 2013; 3(5).
2. Castiñeira D, Machado M. Envejecimiento facial y ortodoncia. Presentación de caso. Gaceta Médica Espirituana. 2015; 17(3):194-200.
3. Fortes H, Correia T, Lira I, Rodrigues E. Photometric analysis of esthetically pleasant and unpleasant facial profile. Dent Press J Orthod. 2014;19(2):66-75.
4. Mora F, Louhau O. Terapia regenerativa con plasma rico en plaquetas para el rejuvenecimiento facial. Medisan, 2015; 19(11):1353-1358.
5. Invernoz Y, Jiménez H, Gómez C, Mileo F, Romano F, Bertón P et al. Aspectos anatómicos y electrofisiológicos de los músculos de la mímica. Relevancia clínico-patológica. RAAO. 2013; 4(3):92 – 96.
6. Fuente A. Procedimiento quirúrgico miniinvasivo para el rejuvenecimiento de la región frontal. CirCiruj 2009;77:157-163



7. Simancas L, Tirado A. Efficacy of subcision with Nokorneedle 18 in the correction of glabella furrow in Mexican population. A pilot study. *Dermatología Rev Mex*, 2015; 510. Madrid- España: Editorial Médica Panamerica; 2007.
8. Casado C, Martínez J, Álvarez S, Bonastre J, Clascá F, Casado C. Disección anatómica de la musculatura mímica facial: revisión iconográfica de apoyo a los tratamientos complementarios en rejuvenecimiento facial. *Cir. plást. iberolatinoam*, 2011;37(1):91-96.
9. Rincón F, de Villabona N, David C, de Alcántara M. Bases anatómicas en la anestesia odontológica demostrada a través de la disección cadavérica. *ActBiocl*. 2014; 4(8):102-113.
10. Velayos J, Santana. Anatomía de cabeza para odontólogos. 4ta ed. Madrid- España: Editorial Médica Panamerica; 2007.
11. Latarjet L. Anatomía Humana. Vol 1. 3ra ed. Madrid-España; 1999. 28
12. Netter F. Atlas of Human Anatomy. 1ra ed. Basilea- Suiza: Ciba-GeygiCorporation; 1989.
13. Moore K. Anatomía con orientación clínica. 3ra ed. Madrid-España: Editorial Médica Panamericana; 1993.
14. Giacomotti J, Bertone V, Conesa H, Ouviaña J, Seiler J, Ottone N, Domínguez M, Arrotea A. Nuevos conceptos sobre el sistema muscular peribucal. *Cir. plást. iberolatinoam*. 2009; 35(2):101.
15. Al-Hoqail R, Meguid E. Anatomic dissection of the arterial supply of the lips: an anatomical and analytical

- approach. *J Cranio fac Surg.* 2008;19(3):785-94
16. Knezevic M, Andjelic G, Knezevic M. Novel surgical technique for complete lower lip reconstruction: two lips out of one. *Md-medical data.* 2015;7(2): 095-098
17. Lee S, Gil Y, Choi J, Tansatit T, Kim H y Hu K. Topographic Anatomy of the Superior Labial Artery for Dermal Filler Injection. *Plast Reconst Surg.* 2015;135(2):445-450.
18. Samaniego E, Prada C y Rodriguez M. Planos quirúrgicos en cabeza y cuello. *Actas Dermosifiliográf.* 2011;102(3):167-174
19. Ghassemi A, Prescher A, Riediger D, Axer, H. Anatomy of the SMAS revisited. *A esthetic plastic surgery.* 2003; 27(4): 258-264.
20. Gardetto A., Dabernig J, Rainer C, Piegger J, Piza-Katzer H, Fritsch H. Does a superficial musculo aponeurotic system exist in the face and neck? An anatomical study by the tissue plastination technique. *F<sup>29</sup> reconstruc surg.* 2003; 111(2):664-72.
21. Visconti G, Salgarello M. Anatomical Considerations to Prevent Facial Nerve Injury: Insightson Frontal Branch and Cervicofacial Trunk Nerve Anatomy in SMAS Face Lifts. *Plast reconstruc surg.* 2016;137(4):751e-752e.
22. Pessa, J. SMAS Fusion zones determine the subfacial and subcutaneous anatomy of the human face: fascial spaces, fat compartments, and models of facial aging. *Aesthet Surg J.* 2016;36(5):515-526.

23. Rengel L, Kleiss E. Manual de disección y dibujo anatómico. Mérida, Venezuela: Dirección de la Universidad de los Andes; 1954.
24. Amodeo C, Delmas V, Casasco A, Keller G. The relationship between the parotid fascia and the deep fascia of the infraorbital region: a new concept in descriptive and applied anatomy. *Faseb J.* 2016;30(1) Supplement1046.15
25. Rossell P, Mondragón H. Estudio de variantes anatómicas de la arteria facial y su aplicación en la cirugía de colgajos faciales. *Acta Med Per* 2009;26(4).
26. Fierro E, Carrillo E, Acosta Á, Tobón M. Zonas peligrosas en cirugía dermatológica facial: disección anatómica en el cadáver. *Rev Asoc Colomb Dermatol* 2014; 22(1).
27. Sosin M, Ceradini D, Hazen A, Levine J, Staffenberg D, Saadeh P et al. Total Face, Eyelids, Ears, Scalp, and Skeletal Subunit Transplant Cadaver Simulation: The Culmination of Aesthetic, Craniofacial, and Microsurgery Principles. *Plast Reconstr Surg.* 2016;137(5):1569-1581.
28. Saha S, Pal S, Sengupta M, Chowdhury K, Saha V, Mondal L. Identification of Facial Nerve During Parotidectomy: A Combined Anatomical & Surgical Study. *Indian J Otolaryngol Head Neck Surg.* 2014;66 (1): 63-68.
29. Lee H, Choi H, Won S, Apinuntrum P, Hu K, Kim S et al. Topographic Relationship between the Supratrochlear Nerve and Corrugator



Supercilii Muscle—Can This Anatomical Knowledge Improve the Response to Botulinum Toxin Injections in Chronic Migraine?. Toxins[Revista en línea]. 2015[Consultado 14 junio 2016]; 7(7): 2629–2638. Disponible en: <http://www.ncbi.nlm.nih.gov/pmc/articles/PMC4516933/>

30. Poulsgaard L, Fugleholm K, Spiriev T. Techniques for Preservation of the Frontotemporal Branch of Facial Nerve during Orbito zygomatic Approaches. J Neurol Surg B [Revista en línea]. 2014[Consultado 14 junio 2016];76(03):189-194. Disponible en: <http://www.ncbi.nlm.nih.gov/pmc/articles/PMC4433393/>