



---

**SÍNDROME AUTOINMUNE/INFLAMATORIO INDUCIDO POR ADYUVANTES:**

**REPORTE DE UN CASO**

**Estefania Sparice-Pulido <sup>1</sup>, Verónica Chacón-Dulcey<sup>1</sup>, Mariana Villarroel-Dorrego<sup>1</sup>,**

**Carolina Carrera<sup>2</sup>, Jennifer Frías<sup>2</sup>, Ricardo Pérez<sup>2</sup>, Nieves González<sup>2</sup>.**

- 1. Facultad de Odontología, Universidad Central De Venezuela. Caracas – Venezuela**
- 2. Instituto de Biomedicina Dr. Jacinto Convit. Hospital Dr. José María Vargas. Caracas – Venezuela**

**CORRESPONDENCIA:** Dirección completa: Av Principal de la Boyera. Urbanización Chalet La Boyera. Chalet 2-4 El Hatillo estado Miranda 0424-1966019

**Email:** [estefaniasparice@hotmail.com](mailto:estefaniasparice@hotmail.com)

**RESUMEN**



Los implantes mamarios de silicona se han asociado con un abanico de condiciones médicas que aparecen en coincidencia posterior a su implantación, ello constituye la aparición de una nueva y poco conocida patología autoinmune denominada síndrome autoinmune/inflamatorio inducido por adyuvantes (ASIA por sus siglas en inglés). ASIA se define como un conjunto de condiciones que son el resultado de una respuesta inmune hiperactiva a algún tipo de adyuvante. El presente artículo describe un caso de una paciente femenina de 36 años de edad que fue sometida a una mamoplastia de aumento usando prótesis de silicona, y un año posterior a la cirugía se da inicio de la enfermedad actual con la aparición de eritema en áreas fotoexpuestas, poliartralgias, sensación urente en la piel, sensación de resequedad bucal y arenilla en los ojos, razón por la cual acude al servicio de dermatología y medicina bucal, respectivamente, del Instituto de Biomedicina Dr. Jacinto Convit del Hospital Vargas de Caracas, y se realizan una serie de exámenes con la finalidad de llegar a un diagnóstico definitivo. Se exponen además del caso, una revisión de la literatura sobre dicha entidad.

**PALABRAS CLAVE:** ASIA, enfermedad autoinmune, adyuvantes, prótesis de silicón

**AUTOIMMUNE SYNDROME INDUCED BY ADJUVANTS: A CASE REPORT**



## ABSTRACT

The silicone breast implants have been associated with a range of medical conditions that appear after implantation coincidence, it contributed for the emergence of a new and unknown autoimmune disease called Autoimmune / inflammatory Syndrome Induced by Adjuvants (ASIA). It is defined as a set of conditions that result from an overactive immune response to some type of adjuvant. This article describes a case of a female patient of thirty-six (36) years old who took part in a breast augmentation using silicone implants. One year after surgery, the disease started with the onset of erythema in sun-exposed areas, polyarthralgia, burning sensation on the skin, dry mouth and feeling of sand in the eyes, reasons why she went to the service of dermatology and oral medicine, respectively, of the Institute of Biomedicine Dr. Jacinto Convit of Vargas Hospital of Caracas, why, which a series of tests are performed in order to reach a definitive diagnosis. Also they exposed the case, a review of the literature on this entity.

**KEYWORDS:** ASIA, autoimmune disease, adjuvant, silicone prosthesis

## INTRODUCCIÓN

El síndrome autoinmune/inflamatorio inducido por adyuvantes, ASIA

(Autoimmune Syndrome Induced by Adjuvants) es una reciente paradoja de la medicina que se caracteriza por presentar



un gran número de manifestaciones variadas y síntomas inespecíficos, que tienen como factor común, en todos los casos reportados, la aplicación previa de una sustancia ajena al organismo o algún otro material utilizado en la medicina en ocasiones con fines estéticos (adyuvantes) (1). Se entiende por adyuvante toda sustancia capaz de aumentar la inmunogenicidad de un antígeno sin despertar la respuesta inmune en sí (2). Hay varios tipos de sustancias consideradas adyuvantes, algunas de éstas contienen componentes microbianos y tienen como finalidad estimular la respuesta inmune innata simulando una infección natural (3), como es el caso de las vacunas (2). Otro material utilizado en la medicina con fines estéticos que actúa

como adyuvante es el silicón, el cual ha sido usado en un sin número de prótesis de tipo articulares, mamarias, laríngeas, de pene y testículos, expansores de tejidos, marcapasos, desfibriladores, entre otros (4,5). La relación entre los implantes mamarios de silicón y las enfermedades autoinmunes ha sido de gran controversia médica y legal en los últimos años y se ha podido observar un notable incremento de estos casos. Dichos implantes mamarios de silicón se han utilizado desde 1960 para la reconstrucción y aumento estético mamario. Están compuestos de una envoltura de elastómero de silicón rellena con gel del mismo material, sin embargo, no existe una preocupación médica actual sobre la seguridad de la envoltura de



elastómero de silicón, sino sobre el relleno. Los implantes con relleno de silicón se han hecho cada vez más populares puesto que proveen un resultado estético superior y una sensación natural a la mama, en comparación con los implantes de solución salina (6). Hoy se conoce que el silicón puede actuar en algunos casos como un claro adyuvante en el desencadenamiento de enfermedades autoinmunes o del tejido conectivo. En el 2011 Shoenfeld y Agmon-Levin describieron (4) el síndrome como un conjunto de condiciones que son el resultado de una respuesta inmune hiperactiva a dichos adyuvantes, presentando manifestaciones muy variadas que pueden aparecer con un

tiempo de latencia variable (tres semanas o años) (2). Existen varias condiciones que son consideradas parte del espectro de ASIA, entre ellas Shoenfeld y Agmon – Levin (4) mencionan las siguientes:

- Siliconosis.
- Síndrome de la Guerra del Golfo.
- Miofascitis macrofágica.
- Síndrome del edificio enfermo.
- Fenómenos post-vacunación.

Estos mismos autores propusieron criterios para el diagnóstico del ASIA, separándolos en criterios mayores y menores, de los cuales se requiere la presencia de 2 criterios mayores, o uno mayor y 2 menores para su diagnóstico (Tabla 1).

**Tabla 1. Criterios diagnósticos de ASIA propuestos por Shoenfeld y Agmon-Levin**

Criterios mayores	Criterios menores
<ul style="list-style-type: none"> <li>• <b>Exposición a un estímulo externo</b> (infección, vacuna, silicón, adyuvante) previo a las manifestaciones clínicas.</li> <li>• <b>Aparición de manifestaciones clínicas típicas:</b> <ul style="list-style-type: none"> <li>– Mialgias, miositis o debilidad muscular.</li> <li>– Artralgias y/o artritis.</li> <li>– Fatiga crónica, sueño no reparador o trastornos del sueño.</li> <li>– Manifestaciones neurológicas (especialmente asociadas con desmielinización).</li> <li>– Alteraciones cognitivas, pérdida de memoria.</li> <li>– Pirexia, boca seca.</li> </ul> </li> <li>• <b>La eliminación del agente desencadenante provoca mejoría.</b></li> <li>• <b>Biopsia típica de los órganos involucrados.</b></li> </ul>	<ul style="list-style-type: none"> <li>• <b>Aparición de autoanticuerpos o anticuerpos dirigidos al adyuvante involucrado.</b></li> <li>• <b>Otras manifestaciones clínicas</b> (Ej. síndrome de intestino irritable).</li> <li>• <b>HLA específicos</b> (Ej. HLA DRB1, HLA DQB1).</li> <li>• <b>Evolución a alguna enfermedad autoinmune</b> (Ej. Lupus Eritematoso, Síndrome De Sjögren, Esclerosis Múltiple, entre otros)</li> </ul>

Por ser un síndrome capaz de desencadenar una amplia gama de enfermedades autoinmunes, sus características clínicas van a ser muy



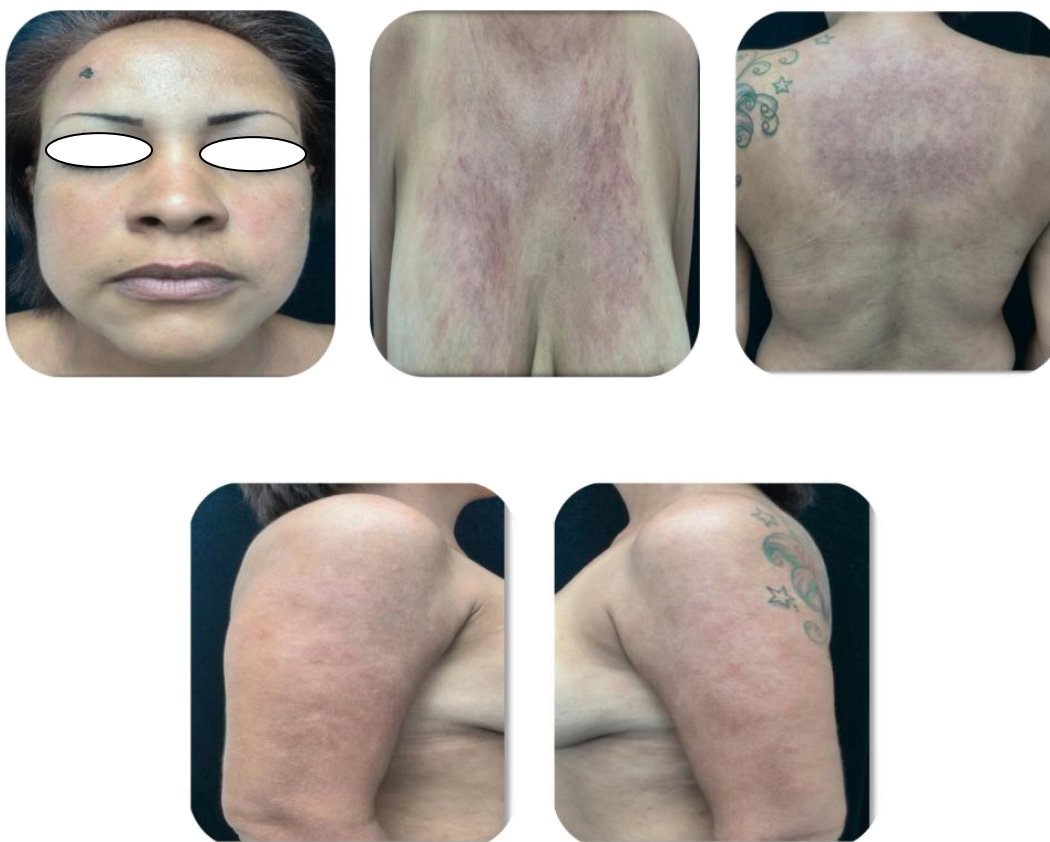variadas, y dependerán de la entidad autoinmune que se desarrolle, entre las más comunes se pueden encontrar mialgias, artralgias, manifestaciones neurológicas, boca seca, fiebre, contracción de la pupila, resequedad ocular, debilidad muscular, entre otras (7).

### REPORTE DE CASO

Se trata de paciente femenina, de 36 años de edad, natural de Caracas procedente de Maracay estado Aragua, de ocupación del hogar. El inicio de la enfermedad, hace 2 años con la aparición de eritema en áreas fotoexpuestas, poliartralgias y sensación urente en la piel, que fue tratada con prednisona 50mg VO/OD consiguiendo una mejoría parcial. La paciente acude a la consulta, refiriendo haber tenido un

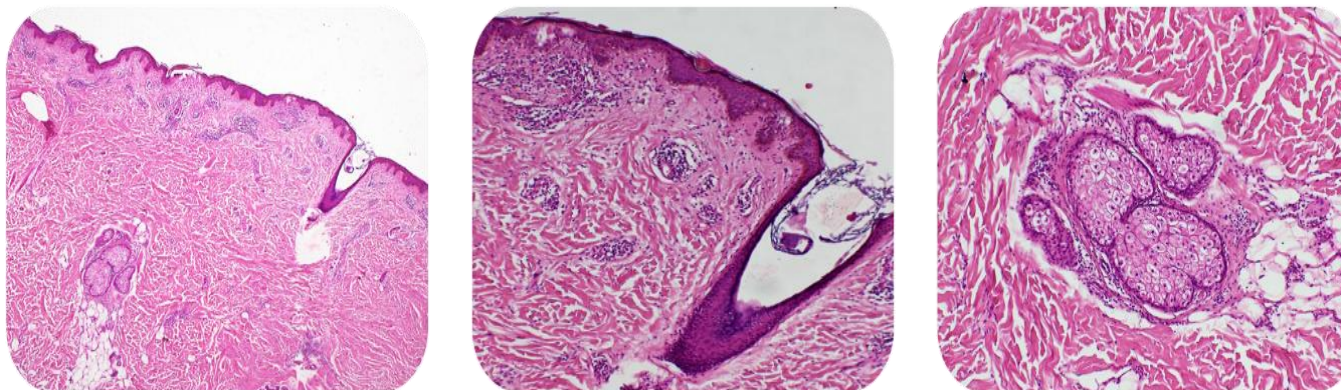
aborto espontáneo en el primer trimestre, haberse realizado una mamoplastia de aumento hace 3 años y como antecedentes familiares una tía paterna fallecida por lupus eritematoso sistémico. Al examen clínico se observan múltiples placas eritematosas, de bordes definidos, de forma irregular, superficie rugosa ubicada en tronco, cara, espalda y brazos (Figura 1), se indica la realización de exámenes seroinmunológicos, dando positividad para anti DNA, anticuerpos anticardiolipina, y alteración de C3 y C4 del sistema de complemento. Se realiza biopsia incisional de piel, al estudio histopatológico se puede observar un epitelio adelgazado e irregular, un infiltrado inflamatorio moderado, crónico predominantemente linfocitario a nivel

perivascular tanto en la dermis superior (Figura 2).  
como alrededor de las glándulas sebácea



**Figura 1.** Múltiples placas eritematosas, de bordes definidos, de forma irregular, superficie rugosa ubicada en cara, pecho, parte superior de la espalda y brazos.



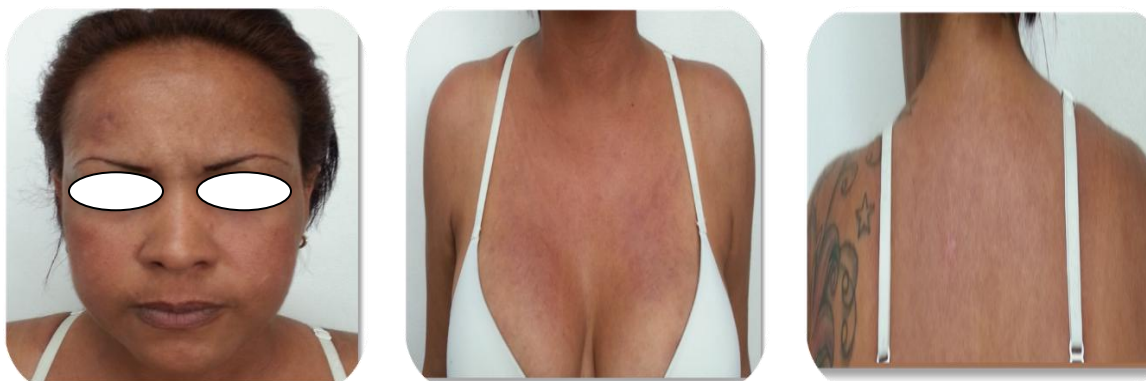


**Figura 2.** En las imágenes del estudio histopatológico podemos observar un epitelio adelgazado e irregular, infiltrado inflamatorio moderado, crónico predominantemente linfocitario a nivel perivascular tanto en la dermis superior con alrededor de las glándulas sebáceas.

Se realiza también una toma de muestra, tanto de lesión como de piel sana no expuesta para ser procesada por inmunofluorescencia directa, reportando positividad para el depósito de Ig polivalentes tomando patrón granular continuo y levemente positivo para el depósito de IgA tomando el mismo patrón. Razón por la cual para ese

momento se hace un diagnóstico de lupus eritematoso sistémico (LES), con manifestaciones cutáneas y síndrome antifosfolípidos. Se realizan interconsultas con medicina interna, nefrología y oftalmología, encontrándose todos los exámenes realizados en rangos de normalidad. Se indica medicación con prednisona 50mg VO OD, hidroxicloroquina 400mg VO OD por un

mes, observándose una mejoría importante (Figura 3)



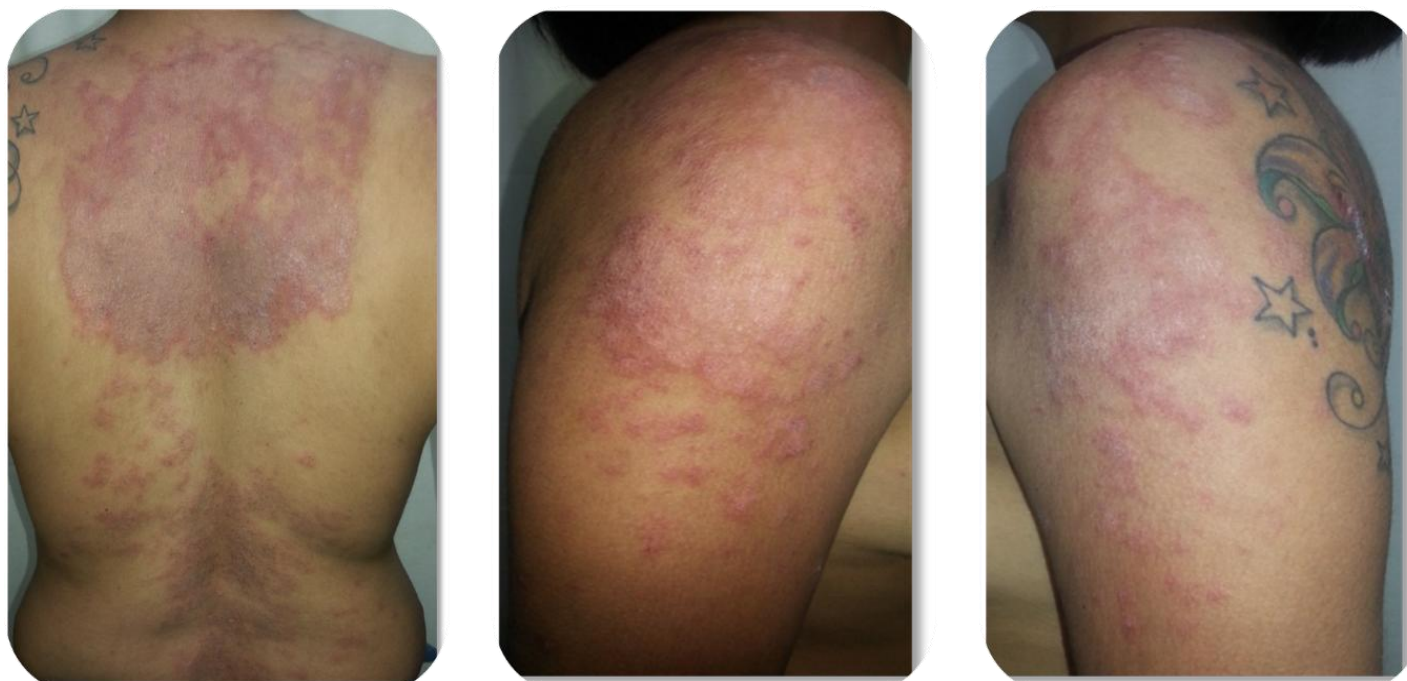**Figura 3. Mejoría de la paciente posterior a un mes bajo tratamiento. Se observa como las placas eritematosas en cara, pecho y espalda disminuyeron de una manera beneficiosa.**

Para su próximo control se observa un empeoramiento de las lesiones cutáneas ubicadas en tronco, cara, espalda y brazos. Dichas placas se aprecian de un color heterogéneo de fondo eritematoso, superficie más blanquecina, de bordes definidos, de forma irregular, engrosadas

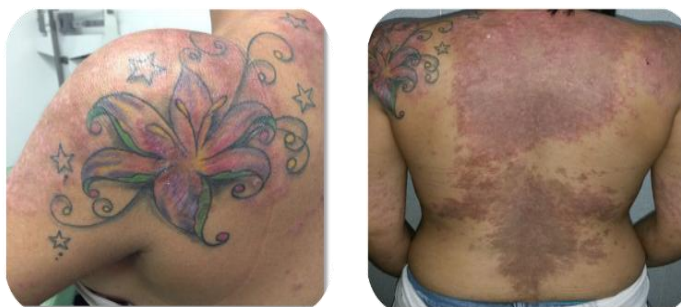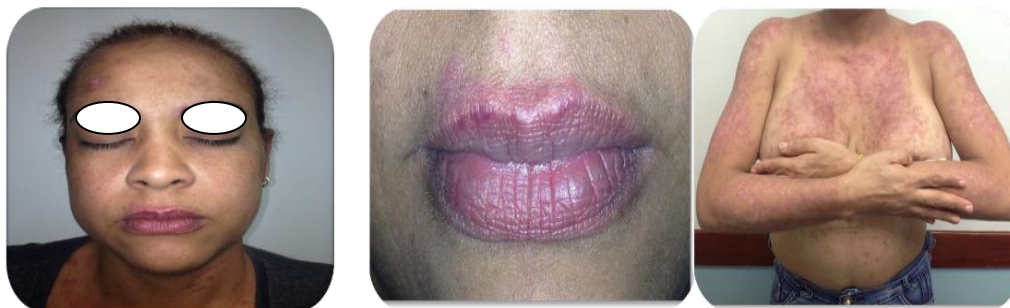(Figura 4). La paciente sigue presentando placas eritematosas, de bordes definidos, de forma y tamaños variados, que se han propagado a borde superior de cejas, labios, espalda, brazos, pecho, abdomen (Figura 5), sumado a una sensación de resequedad bucal, y arenilla en los ojos,

razón por la cual es referida a la consulta

de medicina estomatológica.



**Figura 4.** En su control posterior se observa un empeoramiento de las lesiones. Dichas placas se aprecian de un color heterogéneo de fondo eritematoso, superficie más blanquecina, de bordes definidos, de forma irregular, engrosadas.

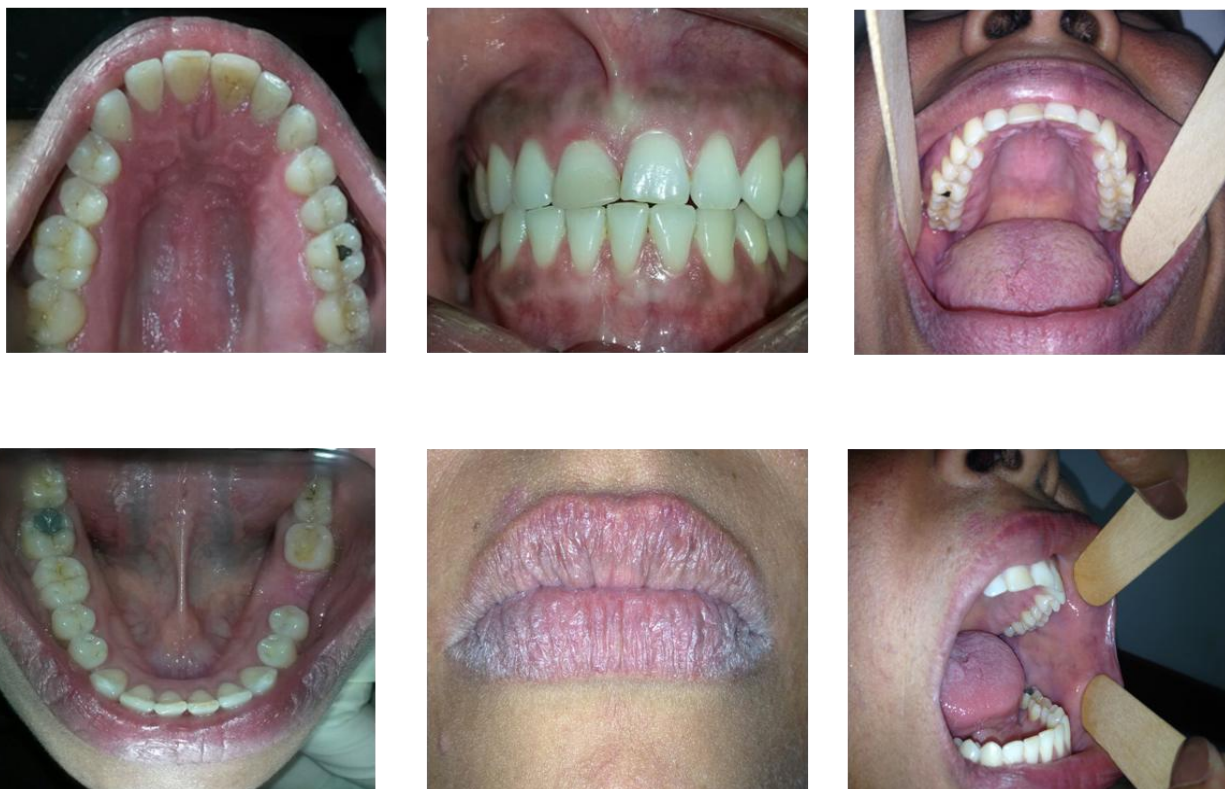

**Figura 5. En la actualidad la paciente presenta placas eritematosas, de bordes definidos, de forma y tamaños variados, que se han propagado a labios, espalda, brazos, pecho, abdomen, y zonas de cicatrización de los tatuajes de hombro y cejas.**

Al examen clínico intrabucal se observaron (Figura 6):

- Múltiples maculas parduzcas, de forma irregular, bordes definidos, superficie lisa, ubicadas en encía adherida en sector anterosuperior, correspondiente a melanosis raciales o fisiológicas.

- Descamación y fisuración tanto del labio superior como inferior.
- La mucosa bucal se evalúa poco húmeda, con pérdida de su brillo característico.



**Figura 6. Múltiples maculas parduzcas, de forma irregular, bordes definidos, superficie lisa, ubicadas en encía adherida en sector anterosuperior, correspondiente a melanosis raciales o fisiológicas. Descamación y fisuración tanto del labio superior como inferior. La mucosa bucal se evalúa poco húmeda, con pérdida de su brillo característico.**

Síndrome de Sjögren, el plan diagnóstico exámenes:



- Laboratorios: Hematología completa, glicemia, VSG, PT, PTT
- Seroinmunológicos: Anti-Ro Anti-La
- Sialometría
- Toma de biopsia de glándulas salivales menores y estudio histopatológico
- Prueba de Schirmer

Los exámenes de laboratorio se encontraron dentro de los rangos de normalidad. La sialometría da un resultado de saliva no estimulada de 0,04ml/ minuto y saliva estimulada de 0,46ml/minuto, demostrando una disminución importante del flujo salival.

Los exámenes seroinmunológicos para anticuerpos anti SS-A/RO y SS-B/LA, resultaron negativos. La Prueba de Schirmer arrojó una secreción lagrimal normal (ojo derecho e izquierdo: 20mm). Por todos los resultados expuestos se descarta de esta manera la presencia de un Síndrome de Sjögren. Sin embargo, la mamoplastia de aumento un años antes del inicio de la enfermedad, el diagnóstico de LES con manifestaciones cutáneas, positividad para Anti DNA, C3, C4, AAC, y la xerostomía se concluye el diagnóstico de ASIA (Síndrome autoinmune inducido por adyuvantes). El plan de tratamiento planteado tal como lo reporta la literatura fue la indicación del retiro de las prótesis mamarias, el uso constante de protector solar e hidratantes



labiales, consumo abundante de agua, uso de goma de mascar sin azúcar o jugo de limón, continuación del tratamiento médico para LES y controles periódicos por medicina bucal y oftalmología.

## DISCUSIÓN

De todas las enfermedades inmunológicas descritas en la literatura, el ASIA, es un síndrome que en los últimos años ha ido en aumento, sin embargo, en la actualidad sigue siendo poco conocido, poco estudiado y controversial. Este incremento en el número de casos reportados puede ser consecuencia directa del uso de terapias estéticas, entre los que destacan mamoplastias de aumento con

prótesis de silicón, infiltración de biopolímeros, o métodos preventivos como el uso de vacunas (2). Los mecanismos fisiopatogénicos de esta entidad se pueden explicar mediante la interacción de los adyuvantes que simulan una infección natural con el objetivo de producir inmunidad protectora, lo que implica la activación del sistema inmune innato (2). Los adyuvantes (prótesis de silicón, vacunas, biopolímeros, entre otros) van a ejercer la función de patrones moleculares asociados a patógenos, los cuales son reconocidos por receptores del sistema innato, receptores tipo Toll (TLR), lo que favorece la producción de Factor de Necrosis Tumoral  $\alpha$ , Interleuquinas IL-6, IL-1 $\beta$ , Interferones (IFN- $\gamma$ , IFN- $\alpha$ ), que además de interactuar



con el HLA, favorecen la producción de anticuerpos, lo que desencadena un daño tisular producto de los eventos inflamatorios que modifican proteínas propias, activan linfocitos, modifican los determinantes antigénicos, dando como resultado la instauración de una enfermedad autoinmune (2). Sin embargo, para que este síndrome se desencadene no solo se requiere de los adyuvantes que actúan como factores externos, sino también de condiciones propias del individuo que actúen como los factores genéticos (4). Desde el punto de vista odontológico, esta entidad día a día nos involucra más debido a que existe un aumento considerable de pacientes que acuden a consulta presentando sensación de resequedad bucal acompañada o no de

una disminución en la cantidad de saliva producidos (7,8), razón por la cual es necesaria la realización de una buena anamnesis que nos ayude a dilucidar el motivo real de la xerostomía. Samayoa *et al* (9), realizaron un estudio con 70 mujeres con implantes mamarios de silicona, encontrando un considerable porcentaje de pacientes con cansancio, dolores articulares, ojos secos, boca seca, y dolores musculares, posterior a la colocación del implante. Interesantemente 8,6% presentaban xerostomía y ojos secos, no asociado a Síndrome de Sjögren (9). Freundlich *et al* (10), realizaron un estudio con 50 pacientes con implantes mamarios de silicona, describieron ojos secos en el 52% y xerostomía en el 54% de los casos, el Test de Schirmer fue





positivo en el 42% de los 31 test practicados, los ANA fueron positivos en un 25% y Factor reumatoide tuvo positividad en un 20% de los casos estudiados, solo un paciente tuvo anti Ro positivo, y ningún paciente anti La, las biopsias de glándulas salivales menores practicadas, mostraban un infiltrado inflamatorio de células monoclonales razón por la cual estos autores hablan de un síndrome de Sjögren atípico, donde los ANA, FR, Anti Ro y Anti La pueden estar negativos (10). Así como estos estudios, Peri *et al* (11), Astudillo *et al* (12) hablan sobre la relación entre la xerostomía, los implantes mamarios de silicón, y la existencia de un síndrome de Sjögren inducido por ASIA, por este motivo el reconocimiento clínico y la

realización del diagnóstico toman importancia, no solo para tranquilizar al paciente sino también para tomar la conducta adecuada que busca mejorar su calidad de vida. Hay evidencia suficiente que indica que los síntomas mejoran en un 50 a 73% (13,14) de las mujeres después de retirarse el implante, aunque se ha necesitado de un periodo promedio de 22 meses de observación para detectar la mejoría (15)

## CONCLUSION

Casos como éste son poco frecuentes y por consiguiente poco estudiados, tienen múltiples manifestaciones clínicas que pueden evidenciarse en cualquier momento y pueden causar confusión precisamente por la amplitud de su presentación. Es importante por esta razón la realización de una buena



anamnesis y de las interconsultas necesarias según sea el caso, no solo para darle una respuesta al paciente y tomar la conducta adecuada de manera multidisciplinaria en el tratamiento, sino también para crear en el clínico conciencia de la necesidad de dicho trabajo multidisciplinario lo que le otorga un criterio más amplio en cuanto a la diversidad de sus manifestaciones clínicas y mejora la conducta a seguir en estos casos.

## REFERENCIAS

1. Flores G, Mora B, Pedraza A. Síndrome autoinmune/inflamatorio inducido por adyuvante que debuta con manifestaciones pulmonares y articulares. *Reumatol Clin* 2014; 10(6):406–408.
2. Torres J, Martín E, López A. Síndrome Autoinmune/inflamatorio Inducido por Adyuvantes (ASIA). *Rev Med MD* 2016; 7(3):171-181.
3. Coffman R, Sher A, Seder R. Vaccine adjuvants: putting innate immunity to work. *Immunity* 2010; 33(4):492-503.
4. Shoenfeld Y, Agmon – Levin N. ASIA 'Autoimmune/inflammatory syndrome induced by adjuvants. *J Autoimmun* 2011; 36(1):4-8.
5. Caldeira M, Caldeira Ferrerira A. Siliconosis: autoimmune/inflammatory síndrome induced by adjuvants (ASIA). *Isr Med Assoc J* 2012; 14(2):137-8.
6. Poucel F, Cárdenas C, Villaseñor E, Gutiérrez J. Riesgo de enfermedades del tejido conectivo en pacientes con



- implantes mamarios de silicón. Rev Cir Plast Iberolatinoam 2014; 24(2):101-105.
7. Lütfi A, Soner Ö, Metin Öz, Mehmet S. Sjögren's syndrome after silicone breast implantation. Eur J Rheumatol 2015; 30(1):12-15.
8. Colafrancesco E, Perricone A, Priori R. Sjögren's syndrome: Another facet of the autoimmune/inflammatory syndrome induced by adjuvants (ASIA). J Autoimmun 2014; 51(2):10-16.
9. Samayo E, Quiñónez A, Cordero C, Cabrera M. Manifestaciones clínicas y de laboratorio en 70 mujeres con implantes mamarios de silicona. Rev Per Reumatol 1997; 3(1):1-5.
10. Freundlich B, Altman C, Snadorfi N, Greenberg M, Tomaszewski J. A profile of symptomatic patients with silicone breast implants: a Sjögrens-like syndrome. Semin Arthritis Rheum 1994; 24(1):44-53.
11. Peri Y, Agmon-Levin N, Theodor E, Shoenfeld Y. Sjögren's syndrome, the old and the new. Best Pract Res Clin Rheumatol 2012; 26(1):105-117.
12. Astudillo L, Sailler L, Ecoiffier M, Giron J, Couret B, Arlet-Suau E. Exposure to silica and primary Sjögren's syndrome in a dental technician. Rheumatology 2003; 42(12):68-69.
13. Martínez J, Reyes Y. Síndrome de Sjögren. Rev Cubana Med 2010; 49(2):35-47.
14. Sánchez-Guerrero J, Coldtíz GA, Karlosn EW, Hunter DJ, Speizer FE, Ling-MH. Silicone breast implants and



risk of connective-tissue disease. N Eng J  
Med 1995; 22(16):66-70.

15. Robinson O, Bradley E, Wilson D.  
Analysis of explanted silicone implants: a

report of 300 patients. Ann Plast Surg  
1995; 34(2):1-6.