



Remodelación del patrón geométrico del ventrículo izquierdo en niños y adolescentes obesos.

(Remodeling of left ventricle geometric pattern in obese children and adolescents)

Dayana Castillo-Aular¹, Ena Camacho-Jaimes¹, Daniela Apelt-Alcalay¹, Jorly Mejia-Montilla², Nadia Reyna-Villasmil², Alfonso Bravo-Henríquez², Eduardo Reyna-Villasmil³✉, Andreina Fernández-Ramírez², Pedro Herrera-Moya⁴

¹ Departamento de Endocrinología pediátrica. Hospital San Vicente de Paul, Ecuador.

² Facultad de Medicina de La Universidad del Zulia. Maracaibo, Venezuela.

³ Servicio de Investigación y Desarrollo. Hospital Central "Dr. Urquinaona". Maracaibo, Venezuela.

⁴ Facultad de Ciencias de la Salud y Servicio Social de la Universidad Estatal de Milagro. Ecuador.

Recibido: 9 de Septiembre de 2019.

Aceptado: 18 de Junio de 2020.

Publicado online: 20 de Junio de 2020.

[ARTÍCULO ORIGINAL]

PII: S2477-9369(19)0808-O

Resumen (español)

El objetivo de la investigación fue evaluar la remodelación del patrón geométrico del ventrículo izquierdo en niños y adolescentes obesos. El estudio fue prospectivo, transversal con un diseño cuasi-experimental y realizado entre agosto de 2016 y marzo de 2019 en niños y adolescentes que asistieron a la consulta de Endocrinología, Nutrición-Dietética y Pediatría del Hospital San Vicente de Paul, Ibarra, Ecuador. Todos los participantes fueron sometidos a exámenes físicos y evaluación antropométrica (peso corporal, altura, circunferencia de cintura y cadera e índice de masa corporal) y ecocardiografía. Se seleccionaron 76 niños con diferente grado de obesidad. El promedio de edad fue de $10,0 \pm 2,3$ años y con un índice de masa corporal de $30,8 \pm 5,7$ Kg/m². La dimensión ventricular izquierda fue de $97,3 \pm 7,4\%$. Se encontraron diferencias estadísticamente significativas en el peso, índice de masa corporal, porcentaje de peso actual al peso ideal y valores promedios de presión arterial sistólica y diastólica en los pacientes con hipertensión al compararlo con el grupo de sujetos normotensos ($p < 0,05$). Se observó que el índice de masa del ventrículo izquierdo, presión arterial y patrón geométrico anormal del ventrículo izquierdo fueron significativamente más elevados en los niños con obesidad severa comparado con aquellos con obesidad leve ($p < 0,05$). Finalmente, se observó una correlación leve positiva y significativa entre el índice de masa del ventrículo izquierdo y el porcentaje de peso actual al peso ideal por talla ($r = 0,142$; $p < 0,017$). Se concluye que los niños y adolescentes obesos pueden presentar remodelación del patrón geométrico del ventrículo izquierdo, especialmente cuando la obesidad es severa.

Palabras clave (español)

Obesidad; Ventrículo izquierdo; Remodelación; niños; adolescentes.

Abstract (english)

The objective of research was to evaluate the remodeling of left ventricle geometric pattern in obese children and adolescents. The study was prospective, cross-sectional with a quasi-experimental design and carried out between August 2016 and March 2019 in children and adolescents who attended to the endocrinology, nutrition and pediatrics consult at Hospital San Vicente de Paul, Ibarra, Ecuador. All participants underwent physical examinations and anthropometric evaluation (body weight, height, waist, and hip circumference and body mass index) and echocardiography. For the study, 76 children with different degrees of obesity were selected. The average age was 10.0 ± 2.3 years and with a body mass index of 30.8 ± 5.7 Kg / m². The left ventricular dimension was $97.3 \pm 7.4\%$. Statistically significant differences were found in weight, body mass index, percentage of current weight to ideal weight and mean values of systolic and diastolic blood pressure in patients with hypertension when compared with the group of normotensive subjects ($p < 0.05$). It was observed that the left ventricular mass index, blood pressure and abnormal geometric pattern of the left ventricle were significantly higher in children with severe obesity compared with those with mild obesity ($p < 0.05$). Finally, a positive and significant slight correlation was found between the left ventricular mass index and the percentage of current weight to the ideal weight for height ($r = 0.142$, $p < 0.017$). It is concluded that obese children and adolescents could present remodeling of left ventricle geometric pattern, especially when obesity is severe.

Keywords (english)

Obesity; Left ventricle; Remodeling; Children; Adolescents.

Introducción

La obesidad es el estado patológico que se caracteriza por un exceso o una acumulación excesiva y general de grasa en el cuerpo (1). La prevalencia de la obesidad en niños y adolescentes ha aumentado en todo el mundo durante varias décadas y es una preocupación pública porque está asociada con comorbilidades, como diabetes mellitus tipo 2, dislipidemia, hipertensión, hígado graso no alcohólico, apnea obstructiva del sueño y problemas psiquiátricos en la infancia (1,2). Existen informes de prevalencia creciente de obesidad pediátrica en la mayoría de los países. Los resultados de estos estudios demuestran que más del 20% de los niños y adolescentes tienen sobrepeso, obesidad y obesidad extrema en todo el mundo (1). La prevalencia de sobrepeso en mujeres y hombres ha aumentado de 14% hace 30 años a más de 18% en la última década (2). Los niños con sobrepeso y obesidad tienen un mayor riesgo de mantener el sobrepeso y la obesidad en la edad adulta (3,4). el sobrepeso y la obesidad, contribuye significativamente a los años de vida ajustados por discapacidad en adultos.

Existen investigaciones que reportan aumento de la masa del ventrículo izquierdo en niños y adolescentes con exceso de peso, lo cual está fuertemente asociado con el índice de masa corporal, la cantidad de masa corporal magra y la presión arterial sistólica (5). Un estudio reveló que los niños obesos presentaban aumento de la masa de ventrículo izquierdo y el gasto cardiaco (6). Tanto la hipertrofia ventricular izquierda como el patrón geométrico (en

especial aquellos ventrículos más esféricos y con mayor estrés de pared) pueden predecir el aumento en la incidencia de eventos cardiovasculares, especialmente hipertrofia ventricular izquierda concéntrica, que se asocia con un riesgo de enfermedad cardiovascular significativamente mayor (7).

La hipertrofia ventricular izquierda es la más prominente evidencia clínica de afección de órganos diana causada por la hipertensión en niños y adolescentes. Además, constituye un factor de riesgo independiente de morbi-mortalidad para enfermedades cardiovasculares en la edad adulta, incluyendo aumento del riesgo de infarto del miocardio, insuficiencia cardíaca y muerte súbita. La relación entre obesidad e hipertensión que lleva al incremento del índice de masa ventricular izquierda ha sido bien demostrada (8). Por lo tanto, es recomendable un enfoque más activo para la prevención y tratamiento de la obesidad en pacientes pediátricos para reducir la futura morbilidad cardiovascular. El objetivo de este estudio fue evaluar la remodelación del patrón geométrico del ventrículo izquierdo en niños y adolescentes obesos.

Materiales y métodos

Selección de pacientes. El presente estudio de tipo prospectivo, transversal con un diseño cuasi-experimental se realizó entre agosto de 2016 y marzo de 2019 en niños y adolescentes (6 a 13 años) con diagnóstico de obesidad de acuerdo a las tablas de crecimiento y desarrollo para su grupo etario y que

asistieron a la consulta de Endocrinología, Nutrición - Dietética y Pediatría del Hospital San Vicente de Paúl, Ibarra, Ecuador. Se obtuvo consentimiento informado y firmado por los padres o representantes a quienes se les explico sobre los riesgos y beneficios del estudio. La investigación fue aprobada por el Comité de Ética del Hospital.

Mediciones antropométricas y ecocardiográficas. Todos los participantes fueron sometidos a exámenes físicos y evaluación antropométrica (peso corporal, altura, circunferencia de cintura y cadera e índice de masa corporal) y ecocardiografía transtorácica. Los niños y adolescentes fueron catalogados como hipertensos si los valores de presión arterial superaban el percentil 95 con relación a la edad, genero, peso y talla de referencia de acuerdo a las tablas de crecimiento y desarrollo. El índice de masa corporal (IMC) se calculó utilizando la fórmula: $IMC = \text{peso (kg)} / \text{altura (m}^2\text{)}$. El porcentaje de peso real al peso corporal ideal para la altura se calculó como el peso real dividido entre el peso ideal para la altura en el percentil 50 de referencia y dividido entre 100 (9). Este grado de obesidad se definió como los siguientes: porcentaje de peso real al peso corporal ideal para la altura menor de 140% como obesidad leve; entre 141 - 160% como obesidad moderada y mayor de 160%, como obesidad severa (10).

La ecocardiografía fue realizada en todos los participantes utilizando un ecocardiografo Hewlett Packard Sonos® 4500. La dimensión diastólica final del ventrículo izquierdo, dimensión sistólica del extremo ventricular izquierdo, grosor del tabique interventricular y grosor de la pared posterior se midieron mediante ecocardiografía bidimensional guiada en modo M, utilizando la visión del eje corto para-esternal al nivel de los músculos papilares. La masa del ventrículo izquierdo se calculó usando el método Penn modificado donde $\text{masa} = 1.04 \times (\text{diámetro diastólico del ventrículo izquierdo} + \text{grosor diastólico septal} + \text{grosor diastólico de la pared posterior})^3 - \text{diámetro diastólico del ventrículo izquierdo}^3 - 13.6 \text{ g}$. El valor en gramos fue normalizado dividiendo este entre la superficie corporal en metros cuadrados (11). El índice de masa del ventrículo izquierdo se obtuvo al dividir la masa del ventrículo izquierdo por la talla para normalizar y linealizar las relaciones entre ambos. Se obtuvo el percentil de índice de masa del ventrículo izquierdo basado en un valor normal previamente reportado. El índice de masa del ventrículo izquierdo se usó para

evaluar la hipertrofia ventricular izquierda ajustada al tamaño corporal (12).

La hipertrofia del ventrículo izquierdo fue diagnosticada cuando índice de masa del ventrículo izquierdo supera el percentil 95 para niños sanos (38,6 g/m²) (13). El grosor relativo de la pared se midió al final de la diástole como la relación entre la suma del grosor de la pared posterior y el grosor del tabique sobre la dimensión del ventrículo izquierdo. La selección del percentil 95 específico para el sexo e índice de masa del ventrículo izquierdo de niños normales se usó como punto de corte. Se utilizó un grosor relativo de la pared de 0,41, que representa el percentil 95 para el grosor normal en niños y adolescentes. Este valor también fue utilizado en otras investigaciones para establecer la partición por grosor de pared relativo en adultos (14).

Los valores de corte para la masa del ventrículo izquierdo y grosor relativo de la pared fueron utilizados para evaluar el patrón geométrico. A partir de estos valores, el ventrículo izquierdo pudo clasificarse en cuatro categorías: normal, remodelación concéntrica, hipertrofia excéntrica e hipertrofia concéntrica. Los niños y adolescentes con patrón geométrico normal tenían un índice del ventrículo izquierdo y grosor relativo de la pared por debajo del percentil 95. La remodelación concéntrica se definió como índice de masa del ventrículo izquierdo normal, pero grosor relativo de la pared elevado; la hipertrofia excéntrica se definió como índice de masa del ventrículo izquierdo elevado con grosor relativo de la pared normal y la hipertrofia del ventrículo izquierdo concéntrica se definió como índice de masa del ventrículo izquierdo y grosor relativo de la pared mayores que el percentil 95. El valor de corte utilizado para definir la hipertrofia del ventrículo izquierdo severa fue un índice de masa del ventrículo izquierdo de 51 g/m². Este valor representa aproximadamente el percentil 97,5 para índice de masa del ventrículo izquierdo en adultos.

El cálculo de la dimensión ventricular izquierda se realizó con la formula $[(45,3 \times \text{área de la superficie corporal (m}^2\text{)}) - [0,03 \times \text{edad (años)}] - 7,2]$ (15). Esta relación entre la dimensión diastólica del ventrículo izquierdo y la predicción de la dimensión ventricular izquierda expresado en porcentaje (LVEDD%) se calculó mediante la siguiente fórmula: $LVEDD\% = [(LVEDD \text{ medido}) / (LVEDD \text{ predicho})] \times 100$. El valor normal para el porcentaje de LVEDD es menor a 112%. Cuando el valor es superior a 117%, existe una ampliación de las dimensiones del ventrículo izquierdo.

Análisis estadístico. Los análisis estadísticos se realizaron utilizando el paquete estadístico SPSS 22 para Windows. Los datos se presentan como promedio \pm desviación estándar para las variables continuas y como porcentajes para las variables categóricas. La prueba t de Student para variables no relacionadas fue utilizada para comparar variables numéricas entre los grupos. Se utilizó la prueba U de Mann-Whitney para comparar las variables no paramétricas entre grupos. Se utilizó la prueba de ANOVA con post-prueba de Dunnett para comparar los parámetros de estudio en los diferentes grupos de obesidad fijando como grupo control aquellos participantes con obesidad leve. Las correlaciones entre las variables numéricas se determinaron mediante el análisis de correlación de Spearman. Un valor de $p < 0,05$ fue considerado estadísticamente significativo.

Resultados

Para el estudio se seleccionaron 76 niños con diferente grado de obesidad. El promedio de edad fue de $10,0 \pm 2,3$ años y con un índice de masa corporal de $30,8 \pm 5,7$ Kg/m². La dimensión ventricular izquierda fue de $97,3 \pm 7,4\%$. Tres niños presentaron valores superiores a 117% con un porcentaje promedio del peso real al peso corporal ideal para la altura de $177,9 \pm 30,7\%$. Para el grupo de pacientes los valores del índice de masa del ventrículo izquierdo y grosor relativo de la pared fue de $37,9 \pm 10,6$ y $0,34 \pm 0,1$, respectivamente.

Treinta y dos niños presentaron hipertrofia del ventrículo izquierdo de los cuales 7 presentaron

valores de índice de masa del ventrículo izquierdo superior a 38,6 g/m². De ellos, 5 tenían obesidad severa y uno obesidad moderada y solo dos de los niños tenían hipertensión arterial. Además, 15 sujetos presentaron grosor relativo de la pared superior a 0,41. La combinación de índice de masa de ventrículo izquierdo y grosor relativo de la pared, el patrón geométrico del ventrículo izquierdo fue dividida en cuatro grupos: normal ($n = 45$), hipertrofia excéntrica ($n = 15$), hipertrofia concéntrica ($n = 11$) y remodelación concéntrica ($n = 5$).

En la tabla 1 se muestra la comparación entre los participantes con y sin hipertensión (tabla 1). Se encontraron diferencias estadísticamente significativas en el peso, índice de masa corporal, porcentaje de peso actual al peso ideal y valores promedios de presión arterial sistólica y diastólica en los pacientes con hipertensión ($p < 0,05$). Sin embargo, no se encontraron diferencias significativas en los valores de índice de masa del ventrículo izquierdo entre ambos grupos (figura 1; $p = ns$). Por otra parte, aunque no se encontraron diferencias estadísticamente significativas entre los dos grupos con respecto al patrón geométrico anormal del ventrículo izquierdo ($p = ns$), esta fue más frecuente en los niños con hipertensión.

Al clasificar a los participantes de acuerdo a la severidad de la obesidad (tabla 2 y figura 2), se observó que el índice de masa del ventrículo izquierdo ($p = 0,016$), presión arterial sistólica ($p = 0,005$), presión arterial diastólica ($p = 0,045$) y patrón geométrico anormal del ventrículo izquierdo ($p = 0,075$) fueron significativamente diferentes en los niños y adolescentes con obesidad severa comparado

Tabla 1. Características generales y ecocardiográficas de los niños obesos con y sin hipertensión.

Variable	Niños normotensos (n = 51)	Niños hipertensos (n = 25)	p
Edad, años	$9,7 \pm 2,1$	$10,8 \pm 2,6$	0,046
Sexo, n (%)			
Masculino	27 (52,9)	11 (44,0)	0,313
Femenino	24 (47,1)	14 (56,0)	
Peso corporal, Kilogramos	$52,2 \pm 19,8$	$83,7 \pm 23,4$	0,001
Índice de masa corporal, Kg/m ²	$28,3 \pm 4,6$	$35,9 \pm 4,1$	0,001
Porcentaje de peso real al peso corporal ideal para la altura, %	$163,2 \pm 20,2$	$207,8 \pm 26,5$	0,001
Presión arterial sistólica, mm de Hg	$107,0 \pm 7,0$	$134,5 \pm 8,0$	0,001
Presión arterial diastólica, mm de Hg	$63,2 \pm 7,9$	$76,2 \pm 13,6$	0,001
Índice de masa del ventrículo izquierdo, g/m ²	$36,9 \pm 12,3$	$39,9 \pm 5,6$	0,155
Patrón geométrico anormal del Ventrículo izquierdo, n (%)	18 (35,2)	14 (56,0)	0,071

Tabla 2. Características generales y ecocardiográficas de los niños según el tipo de obesidad.

Variable	Niños con obesidad leve (n = 5)	Niños con obesidad moderada (n = 21)	p*	Niños con obesidad severa (n = 50)	p*
Edad, años	11,5 ± 1,0	9,3 ± 2,3	0,057	10,2 ± 2,3	0,230
Sexo, n (%)					
Masculino	3 (60,0)	8 (38,1)	0,561	27 (54,0)	0,454
Femenino	2 (40,0)	13 (61,9)		23 (46,0)	
Peso corporal, Kilogramos	48,3 ± 20,1	57,8 ± 21,9	0,387	68,4 ± 25,8	0,001
Índice de masa corporal, Kg/m ²	27,8 ± 4,5	31,9 ± 7,0	0,128	34,5 ± 5,7	0,001
Porcentaje de peso real al peso corporal ideal para la altura, %	131,9 ± 5,1	151,1 ± 6,2	0,001	192,9 ± 25,9	0,001
Presión arterial sistólica, mm de Hg	106,9 ± 9,6	107,8 ± 6,8	0,807	120,2 ± 16,0	0,005
Presión arterial diastólica, mm de Hg	64,6 ± 6,1	65,9 ± 7,0	0,849	70,8 ± 13,3	0,045
Índice de masa del ventrículo izquierdo, g/m ²	33,5 ± 2,9	36,0 ± 15,2	0,722	39,0 ± 8,8	0,016
Patrón geométrico anormal del ventrículo izquierdo, n (%)	2 (40,0)	9 (42,8)	0,630	22 (44,0)	0,075

* Comparado con el grupo de sujetos con obesidad leve.

con aquellos con obesidad leve. No se encontraron diferencias en las características clínicas y ecocardiográficas entre los niños con obesidad moderada y leve (p = ns).

Finalmente, se observó una correlación estadísticamente significativa, leve y positiva entre el índice de masa del ventrículo izquierdo y el porcentaje de peso actual al peso ideal por talla (r = 0,142; p < 0,017; figura 3). No se observaron correlaciones

significativas del índice de masa del ventrículo izquierdo con la presión arterial sistólica (r = 0,201, p = ns) y presión arterial diastólica (r = 0,060; p = ns).

Discusión

La obesidad en niños y adolescentes se asocia con aumento de los valores de la masa del ventrículo

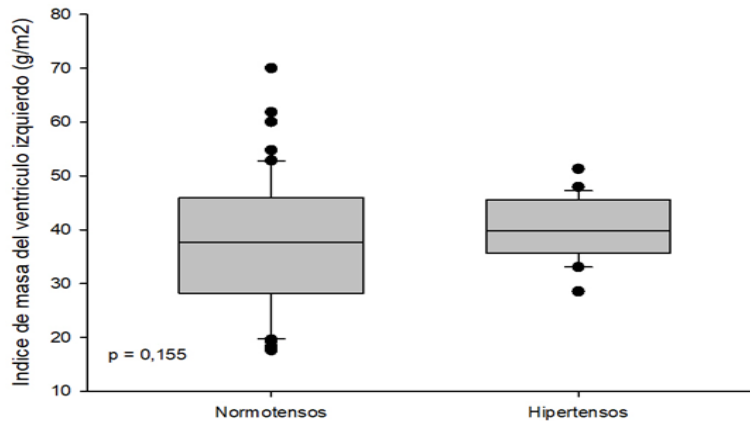


Figura 1. Valores promedio de índice de masa del ventrículo izquierdo en niños con y sin hipertensión.

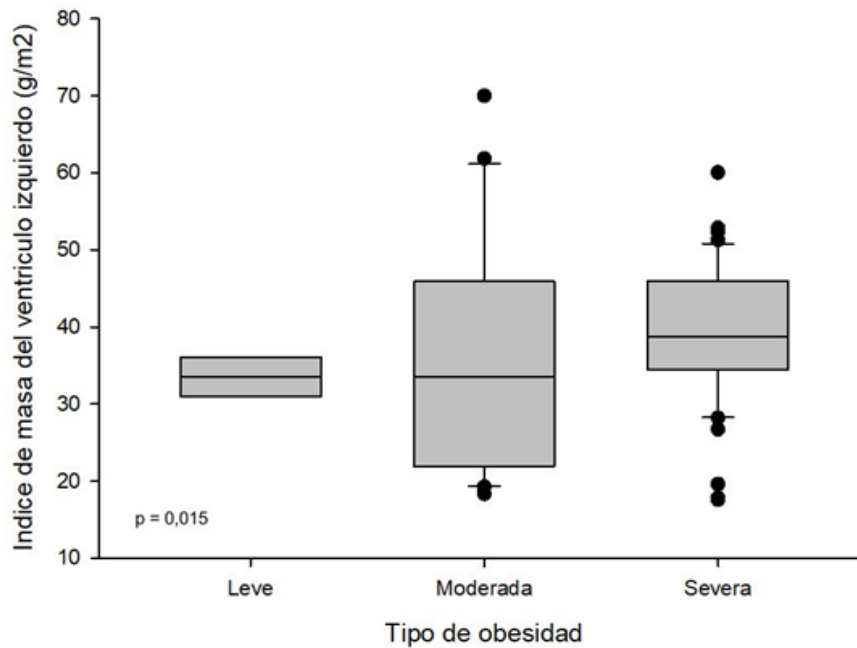


Figura 2. Valores del índice de masa del ventrículo izquierdo en niños según el tipo de obesidad.

izquierdo y mayor prevalencia de hipertrofia ventricular izquierda (16). La ecocardiografía en adultos asintomáticos y con obesidad severa puede detectar alteraciones en la estructura cardiaca, como agrandamiento de aurícula y ventrículo izquierdo, disfunción diastólica e hipertrofia del ventrículo izquierdo, lo que puede llevar a cardiomiopatía por obesidad, insuficiencia cardíaca, arritmias y muerte súbita (17).

En este estudio 25 niños obesos presentaron aumento de la presión arterial. Aunque, el promedio del índice de masa del ventrículo izquierdo en el grupo con hipertensión y el patrón geométrico anormal del ventrículo izquierdo no fueron estadísticamente diferentes en comparación con el grupo normotenso. Tampoco se pudo demostrar correlación significativa entre la presión arterial sistólica y el índice de masa del ventrículo izquierdo. No obstante, es necesario considerar que la hipertensión sistémica puede ser un factor en el desarrollo de la hipertrofia del ventrículo izquierdo en niños obesos, ya que 56% de los obesos hipertensos tenían hipertrofia del comparado con cerca del 36% de los niños obesos normotensos. Por lo tanto, tanto la hipertrofia como el patrón geométrico anormal del ventrículo izquierdo pueden ser alteradas no solo por la severidad de la obesidad, sino también

por otros factores como hipertensión sistémica e hipercolesterolemia.

Los resultados de un estudio previo demostraron que en las necropsias de niños que murieron en forma accidental encontraron que el aumento del peso corporal era un factor predictor significativo del peso del corazón y presencia de estrías de la grasa íntima coronaria comparado con sujetos más delgados (18). La adaptación cardiaca a la obesidad en adultos consiste en dilatación e hipertrofia del ventrículo izquierdo, independientemente de los valores de presión arterial (19). Los resultados de este estudio demostraron el hallazgo de hipertrofia ventricular izquierda en niños obesos, pero no se observó dilatación asociada con la obesidad, probablemente debido a que esta aún no se ha producido o está en sus primeras fases de desarrollo.

Los resultados de este estudio demuestran que los niños con obesidad más severa, aunque tenían mayor frecuencia de alteraciones en el patrón geométrico, no mostraron diferencias con relación al índice de masa del ventrículo izquierdo. De forma llamativa, la hipertrofia severa del ventrículo izquierdo está asociada con aumento de cuatro veces en el riesgo de morbilidad cardiovascular en adultos (20).

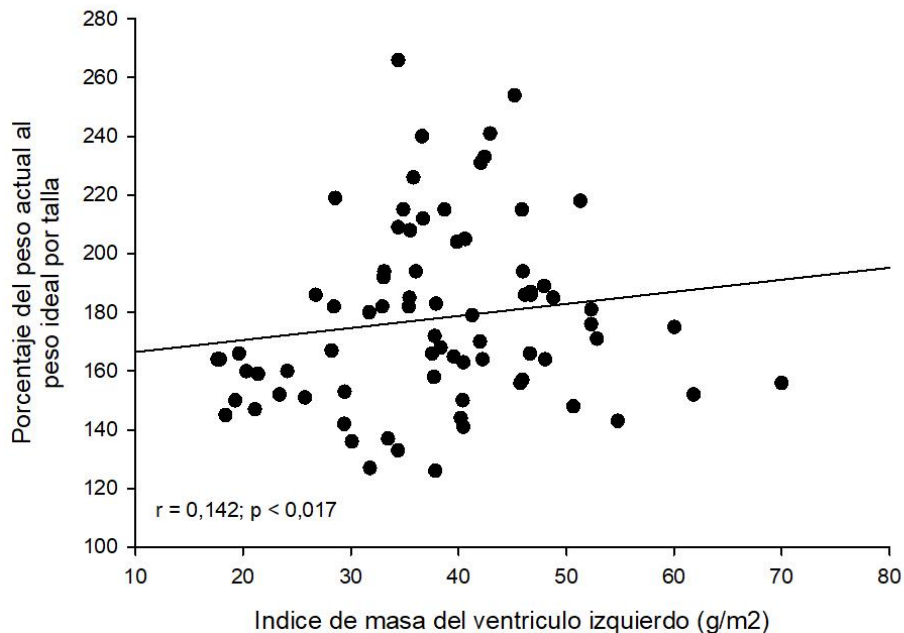


Figura 3. Correlación entre el índice de masa del ventrículo izquierdo y porcentaje de peso real al peso corporal ideal para la altura en niños y adolescentes obesos.

Esta investigación demostró patrón geométrico anormal del ventrículo izquierdo en más del 40% de los niños evaluados. Por otra parte, la hipertrofia concéntrica del ventrículo izquierdo está asociada con aumento de la morbilidad cardiovascular. La hipertrofia del ventrículo izquierdo ha demostrado ser un factor de riesgo independiente para la morbimortalidad cardiovascular en la población adulta (21). Es importante destacar que la hipertrofia del ventrículo izquierdo puede comenzar a una edad más joven, como lo demuestra este estudio. Los factores asociados con la hipertrofia incluyen obesidad, hipertensión arterial y consumo de sodio en la dieta (5).

En este estudio, la severidad de la obesidad fue un factor importante en el desarrollo de hipertrofia del ventrículo izquierdo y el patrón geométrico anormal del ventrículo izquierdo en niños obesos. El índice de masa del ventrículo izquierdo medio en niños con obesidad severa fue significativamente mayor que en niños con obesidad leve o moderada y el patrón geométrico anormal del ventrículo izquierdo se demostró más en niños con obesidad severa que en niños con obesidad moderada. Los hallazgos también demostraron una correlación positiva y significativa entre el porcentaje de peso real al peso corporal ideal para la altura (que indica la

severidad de la obesidad) y el índice de masa del ventrículo izquierdo (que demuestra de la hipertrofia del ventrículo izquierdo).

Si los hallazgos de hipertrofia y el patrón geométrico anormal del ventrículo izquierdo, especialmente la hipertrofia concéntrica en niños pequeños obesos, tienen algún efecto sobre la morbimortalidad cardiovascular cuando crecen, puede ser interesante y es necesario un seguimiento a largo plazo. Sin embargo, existe evidencia de que los cambios de adaptación cardíaca pueden ocurrir incluso en estos niños obesos.

En conclusión y sobre la base de los hallazgos de la investigación, se puede concluir que la mayoría de los niños y adolescentes obesos presentan remodelación del patrón geométrico del ventrículo izquierdo, especialmente cuando la obesidad es severa. Estos cambios pueden aumentar el riesgo de enfermedades cardiovasculares en la edad adulta. En vista de estos, se debe intentar controlar la obesidad para evitar estos cambios cardíacos

Conflictos de interés

Declaración de aspectos éticos.

Reconocimiento de autoría: Los autores declaramos que hemos realizado aportes a la idea, diseño del estudio, recolección de datos, análisis e interpretación de datos, revisión crítica del contenido intelectual y aprobación final del manuscrito que estamos enviando. Además, somos plenamente responsables de la información que en él se entrega. El material enviado no ha sido publicado en otra revista o publicación de índole científica, nacional o extranjera.

Responsabilidades éticas: Protección de personas. Los autores declaramos que los procedimientos seguidos se conformaron a las normas éticas del comité de experimentación humana responsable y de acuerdo con la Asociación Médica Mundial y la Declaración de Helsinki de 2004.

Confidencialidad de los datos: Los autores declaramos que hemos seguido los protocolos establecidos por sus respectivos centros sanitarios para acceder a los datos de las historias clínicas del

Hospital San Vicente de Paul, Ibarra, Ecuador, sobre la publicación de datos de pacientes.

Derecho a la privacidad y consentimiento informado: Los autores hemos obtenido el consentimiento informado de los pacientes y/o sujetos referidos en el artículo a los fines de poder realizar este tipo de publicación con finalidad de investigación/divulgación en soporte papel y en Internet para la comunidad científica. Este documento obra en poder del autor de correspondencia.

Financiamiento: Los autores certificamos que no hemos recibido apoyos financieros, equipos, en personal de trabajo o en especie de personas, instituciones públicas y/o privadas para la realización del estudio.

Conflicto de intereses: Los autores declaramos no tener ningún conflicto de intereses.

Referencias

- Júlíusson PB, Roelants M, Eide GE, Hauspie R, Waaler PE, Bjerknes R. Overweight and obesity in Norwegian children: secular trends in weight-for-height and skinfolds. *Acta Paediatr.* 2007; 96: 1333-7. [[PubMed](#)] [[Google Scholar](#)]
- Chu CH, Chen HJ, Chang YK. Age, period and birth cohort effects on the prevalence of overweight and obesity among Taiwanese adolescents: a national population-based study. *J Public Health (Oxf).* 2019; 41: 90-9. [[PubMed](#)] [[Google Scholar](#)]
- Aarestrup J, Bjerregaard LG, Gamborg M, Ångquist L, Tjønneland A, Overvad K, Linneberg A, Osler M, Mortensen EL, Gyntelberg F, Lund R, Sørensen TI, Baker JL. Tracking of body mass index from 7 to 69 years of age. *Int J Obes (Lond).* 2016; 40: 1376-83. [[PubMed](#)] [[Google Scholar](#)]
- Chung S. Body composition analysis and references in children: clinical usefulness and limitations. *Eur J Clin Nutr.* 2019; 73: 236-42. [[PubMed](#)] [[Google Scholar](#)]
- Armstrong AC, Gidding S, Gjesdal O, Wu C, Bluemke DA, Lima JA. LV mass assessed by echocardiography and CMR, cardiovascular outcomes, and medical practice. *JACC Cardiovasc Imaging.* 2012; 5: 837-48. [[PubMed](#)] [[Google Scholar](#)]
- Humphries MC, Gutin B, Barbeau P, Vemulapalli S, Allison J, Owens S. Relations of adiposity and effects of training on the left ventricle in obese youths. *Med Sci Sports Exerc.* 2002; 34: 1428-35. [[PubMed](#)] [[Google Scholar](#)]
- Rodrigo C, Weerasinghe S, Jeevagan V, Rajapakse S, Constantine G. Addressing the relationship between cardiac hypertrophy and ischaemic stroke: an observational study. *Int Arch Med.* 2012; 5: 32. [[PubMed](#)] [[Google Scholar](#)]
- Bendersky M, Piskorz D, Boccardo D. Cardiopatía hipertensiva. *Rev Fed Arg Cardiol* 2002; 31: 321-34. [[Google Scholar](#)]
- Cole TJ, Lobstein T. Extended international (IOTF) body mass index cut-offs for thinness, overweight and obesity. *Pediatr Obes.* 2012; 7: 284-94. [[PubMed](#)] [[Google Scholar](#)]
- Kurth BM, Schaffrath Rosario A. Overweight and obesity in children and adolescents in Germany. *Bundesgesundheitsblatt Gesundheitsforschung Gesundheitsschutz.* 2010; 53: 643-52. [[PubMed](#)] [[Google Scholar](#)]
- Gheorghe AG, Fuchs A, Jacobsen C, Kofoed KF, Møgelvang R, Lynnerup N, Banner J. Cardiac left ventricular myocardial tissue density, evaluated by computed tomography and autopsy. *BMC Med Imaging.* 2019; 19: 29. [[PubMed](#)] [[Google Scholar](#)]
- Palmieri V, de Simone G, Arnett DK, Bella JN, Kitzman DW, Oberman A, Hopkins PN, Province MA, Devereux RB. Relation of various degrees of body mass index in patients with systemic hypertension to left ventricular mass, cardiac output, and peripheral resistance (The Hypertension Genetic Epidemiology Network Study). *Am J Cardiol.* 2001; 88: 1163-8. [[PubMed](#)] [[Google Scholar](#)]
- Maggio AB, Aggoun Y, Marchand LM, Martin XE, Herrmann F, Beghetti M, Farpour-Lambert NJ. Associations among obesity, blood pressure, and left ventricular mass. *J Pediatr.* 2008; 152: 489-93. [[PubMed](#)] [[Google Scholar](#)]
- Radulescu D, Stoicescu L, Buzdugan E, Donca V. Patterns of left ventricular remodeling among patients with essential and secondary hypertension. *Rev Med Chil.* 2013; 141: 1520-7. [[PubMed](#)] [[Google Scholar](#)]
- Cantinotti M, Giordano R, Scalse M, Murzi B, Assanta N, Spadoni I, Maura C, Marco M, Molinaro S, Kutty S, Iervasi G. Nomograms for two-dimensional echocardiography derived valvular and arterial dimensions in Caucasian children. *J Cardiol.* 2017; 69: 208-15. [[PubMed](#)] [[Google Scholar](#)]

16. de Simone G, Pasanisi F, Ferrara AL, Roman MJ, Lee ET, Contaldo F, Howard BV, Devereux RB. Relative fat-free mass deficiency and left ventricular adaptation to obesity: the Strong Heart Study. *Int J Cardiol.* 2013; 168: 729-33. [\[PubMed\]](#) [\[Google Scholar\]](#)
17. Tavares Ida S, Sousa AC, Menezes Filho RS, Aguiar-Oliveira MH, Barreto-Filho JA, Brito AF, Oliveira JL. Left ventricular diastolic function in morbidly obese patients in the preoperative for bariatric surgery. *Arq Bras Cardiol.* 2012; 98: 300-6. [\[PubMed\]](#) [\[Google Scholar\]](#)
18. Kortelainen ML. Myocardial infarction and coronary pathology in severely obese people examined at autopsy. *Int J Obes Relat Metab Disord.* 2002; 26: 73-9. [\[PubMed\]](#) [\[Google Scholar\]](#)
19. Rahmouni K. Obesity-associated hypertension: recent progress in deciphering the pathogenesis. *Hypertension.* 2014; 64: 215-21. [\[PubMed\]](#) [\[Google Scholar\]](#)
20. de Simone G, Mureddu GF, Greco R, Scalfi L, Del Puente AE, Franzese A, Contaldo F, Devereux RB. Relations of left ventricular geometry and function to body composition in children with high casual blood pressure. *Hypertension.* 1997; 30: 377-82. [\[PubMed\]](#) [\[Google Scholar\]](#)
21. Naylor M, Cooper LL, Enserro DM, Xanthakis V, Larson MG, Benjamin EJ, Aragam J, Mitchell GF, Vasan RS. Left Ventricular Diastolic Dysfunction in the Community: Impact of Diagnostic Criteria on the Burden, Correlates, and Prognosis. *J Am Heart Assoc.* 2018; 7: pii: e008291. [\[PubMed\]](#) [\[Google Scholar\]](#)

Como citar este artículo: Castillo-Aular D, Camacho-Jaimes E, Apelt-Alcalay D, Mejia-Montilla J, Reyna-Villasmil N, Bravo-Henríquez A, Reyna-Villasmil E, Fernández-Ramírez A, Herrera-Moya P. Remodelación del patrón geométrico del ventrículo izquierdo en niños y adolescentes obesos. *Avan Biomed* 2019; 8: 64-72.



Avances en Biomedicina se distribuye bajo la Licencia Creative Commons Atribución -No Comercial -Compartir Igual 3.0 Venezuela, por lo que el envío y la publicación de artículos a la revista son completamente gratuitos.