

## Reporte de Casos

# HEMORRAGIA SUB-ARACNOIDEA POR RUPTURA ANEURISMÁTICA DEL COMPLEJO COMUNICANTE ANTERIOR EN UN PACIENTE PEDIÁTRICO

## SUBARACHNOIDAL HEMORRHAGE DUE TO ANEURYSMATIC RUPTURE OF THE ANTERIOR COMMUNICATING COMPLEX IN A PEDIATRIC PATIENT

MORALES, OMAR<sup>1</sup>; RODRÍGUEZ, MARÍA<sup>1</sup>; URBANO, DANIEL<sup>2</sup>; MOLINA, LUIS<sup>2</sup>

<sup>1</sup>Facultad de Medicina Universidad de Los Andes. Táchira, Venezuela.

<sup>2</sup>Servicio de Neurocirugía del Hospital Central de San Cristóbal. Táchira, Venezuela.

Correo-e de correspondencia: Omarmoralesmarin@gmail.com

Recibido: 08/05/2021

Aceptado: 09/06/2021

Publicado: 10/10/2021

### RESUMEN

Los aneurismas cerebrales en edad pediátrica son una patología poco frecuente, es importante tomarla en cuenta al evaluar pacientes pediátricos con manifestaciones clínicas características. Suelen localizarse en la circulación anterior, en pacientes masculinos con una edad media de 14.5 años. Se presenta un caso de un aneurisma cerebral del complejo comunicante anterior en un paciente masculino de 10 años de edad con clínica indicativa dada por cefalea de inicio súbito, vómitos incoercibles y disminución del estado de consciencia. Se realizó tomografía computarizada (TC) de cráneo simple donde se evidencia la presencia de hemorragia sub aracnoidea (HSA) Fisher II, se practica angiografía por TC para determinar la etiología del sangrado. El estudio confirmó la presencia de un aneurisma en el complejo comunicante anterior. Se realizó clipaje del aneurisma mediante un abordaje pterional clásico, obteniendo excelentes resultados y una recuperación satisfactoria. Es importante considerar los beneficios de la intervención endovascular como opción de tratamiento en casos semejantes.

**Palabras clave:** aneurisma intracraneal, hemorragia subaracnoidea, pediatría, rotura, espontánea.

Cómo citar este artículo:

Morales, O.; Rodríguez, M.; Urbano, D. y Molina, L. (2021). PHemorragia sub-aracnoidea por ruptura aneurismática del complejo comunicante anterior en un paciente pediátrico. *GICOS*, 6(4), 230-237



La Revista Gicos se distribuye bajo la Licencia Creative Commons Atribución No Comercial Compartir Igual 3.0 Venezuela, por lo que el envío y la publicación de artículos a la revista es completamente gratuito. <https://creativecommons.org/licenses/by-nc-sa/3.0/ve/>

## ABSTRACT

Brain aneurysms in pediatric age are a rare pathology, it is important to take it into account when evaluating pediatric patients with characteristic clinical manifestations. They usually appear in the anterior circulation, in male patients with a mean age of 14.5 years. A case of a cerebral aneurysm of the anterior communicating complex is presented in a 10-year-old male patient with indicative symptoms as sudden onset headache, incoercible vomiting, and decreased state of consciousness. A simple skull computed tomography (CT) was performed where was evidenced the presence of a subarachnoid hemorrhage (SAH) Fisher II, and a CT angiography was also performed to determine the etiology of the bleeding. The study confirmed the presence of an aneurysm in the anterior communicating complex. Clipping of the aneurysm was performed using a classic pterional approach, obtaining great results and a satisfactory recovery. It is important to consider the benefits of endovascular intervention as a treatment option in similar cases.

**Keywords:** intracranial aneurysm, subarachnoidal hemorrhage, pediatric, rupture, spontaneous.

## INTRODUCCIÓN

Los aneurismas cerebrales pediátricos son una patología poco frecuente, epidemiológicamente el porcentaje de aneurismas en esta población es entre 0.5 a 4.6% (Wan et al., 2019). Se ha descrito una predominancia del sexo masculino, con una relación 4:1 (Nam et al., 2019), y la edad promedio es de 14.5 años (Thioub et al., 2019). Menos del 1% de todos los pacientes con diagnóstico de aneurisma cerebral son menores de 21 años, sin embargo, el porcentaje asciende de 10 a 15 % en el desarrollo de enfermedades cerebro-vasculares hemorrágicas a causa de aneurismas cerebrales, e incluso puede ser del 50% al referirse a las hemorragias subaracnoideas espontáneas que se presentan en niños (Nam et al., 2019; Vargas et al., 2016). La incidencia de aneurismas en pacientes neonatos menores de 1 mes de nacidos es inclusive menor, habiéndose publicado un total de 26 casos desde 1949 (Hidalgo et al., 2017).

En términos generales, la mayoría (45%) de los aneurismas pediátricos son de origen idiopático, seguido por los aneurismas por traumatismos y los aneurismas micóticos, que representan aproximadamente del 5 al 15% de todas las aneurismas en población por debajo de 18 años (Meadows et al., 2017). Como factores de riesgo se describen el inmunocompromiso, malformaciones cardíacas congénitas complicadas con endocarditis o anomalías genéticas del desarrollo arterial como, por ejemplo; síndrome de Marfán, síndrome de Ehlers-Danlos, y enfermedad renal poliquística autosómica dominante (Wan et al., 2019). Algunos otros factores de riesgo para la formación de aneurismas en edad pediátrica son alteraciones de tipo genético o la influencia directa de alguna otra patología sistémica (Nam et al., 2019).

La presentación clínica más frecuente en pacientes pediátricos es la cefalea intensa de aparición repentina, sin embargo, pueden presentar vómito, convulsiones, pérdida de conciencia y focalización neurológica; los signos de irritación meníngea son muy frecuentes (Chen et al., 2018; Nam et al., 2019). El diagnóstico se realiza mediante estudios imagenológicos, ante la clínica indicativa, una tomografía de cráneo simple es el método más efectivo para visualizar el sangrado agudo (Ilovar et al., 2019). Dependiendo de la edad, un eco trans-fontanelar puede ser utilizado en la evaluación de pacientes neonatos y lactantes con fontanela

permeable; se requieren estudios más especializados para visualizar la formación aneurismática, siendo el método de elección la angiografía cerebral, sin embargo, se ha adoptado la angiografía por tomografía y angio-resonancia, obteniendo buenos resultados (Hidalgo et al., 2017; Thiob et al., 2019).

La mayoría de los aneurismas se encuentran en la circulación anterior y en la bifurcación de la arteria carótida interna, seguida de la bifurcación de la arteria cerebral media, o en el segmento distal a la primera bifurcación principal. Sin embargo, depende de su forma dado que, para aneurismas fusiformes, la arteria cerebral media es a menudo el sitio de origen más común (Ghali et al., 2018; Grochowski et al., 2018; Wan et al., 2019). La localización del aneurisma está directamente relacionada con el riesgo de ruptura del mismo, siendo más propensos los ubicados en la circulación anterior y entre ellos el aneurisma pequeño del complejo comunicante anterior (Grochowski et al., 2018).

El tratamiento dependerá de varios factores, entre ellos la anatomía del aneurisma, sin embargo, el objetivo debe ser ocluir el aneurisma y para esto se puede realizar clipping quirúrgico o tratamiento endovascular, el resultado de ambas técnicas es alentador a pesar de los riesgos que cada una puede presentar (Ghali et al., 2018; Nam et al., 2019; Yasin et al., 2019). No se ha demostrado una diferencia estadísticamente significativa en resultado y evolución del paciente entre el tratamiento endovascular y el tratamiento quirúrgico (Yasin et al., 2019). Las estrategias reconstructivas que utilizan stents o dispositivos de derivación de flujo deben considerarse para el tratamiento de estos tipos de aneurismas (Vargas et al., 2016).

## **PRESENTACION DEL CASO**

Se trata de un paciente escolar masculino de 10 años de edad, quien inicia enfermedad actual en horas de la mañana, caracterizada por cefalea de aparición brusca, holocraneana, de muy fuerte intensidad, punzante y opresiva, sin irradiación, que cedió parcialmente con el uso de AINES. Posteriormente, pérdida de la consciencia, con recuperación espontánea a los 10 minutos, asociándose al cuadro clínico, vómitos incoercibles, motivo por lo cual, es traído por un familiar al centro asistencial donde ingresa a la emergencia pediátrica con signos vitales acordes para la edad, en regulares condiciones generales, taquipnéico, facie álgida, hidratado, consciente, orientado en tiempo, espacio y persona, Escala de Coma de Glasgow (ECG): 15 puntos, con rigidez para la movilización cervical. La clínica del paciente se puede categorizar como grado II según la escala de Hunt y Hess, lo que indicaría una mortalidad preoperatoria de 2 – 10% y una supervivencia del 60%. En la tomografía de cráneo se evidencia en un corte axial a nivel de las cisternas de la base, imagen hiperdensa difusa mayor a 2 mm en las cisternas de la lámina terminallis, cisterna suprasellar y ambas cisternas silvianas, a predominio izquierdo (ver Figura 1).

La cisterna interpeduncular, crural bilateral y el resto se aprecian permeables, con evidencia de dilatación de las astas temporales medidas en 4.2 mm, además de interfase difusa entre sustancia gris y sustancia blanca, sin mayor presencia de surcos y cisuras. En un corte tomográfico axial superior, a nivel de las astas frontales, se aprecia imagen hiperdensa difusa interhemisférica frontal mayor a 2 mm, que no causa efecto de masa, sin desplazamiento de la línea media (ver Figura 2). Ante los hallazgos se procede a realizar angiografía por

tomografía computarizada donde se evidencia dilatación aneurismática sacular en el complejo comunicante anterior, con 2.7 mm de cuello, y un domo que se dirige hacia la derecha y ligeramente adelante. Igualmente se aprecia hipoplasia del segmento A1 de la arteria cerebral anterior derecha, y la configuración de los segmentos A2 bilaterales que rodean por delante y por detrás el complejo comunicante, en búsqueda de su trayecto (ver Figura 3).

Se planifica para realización de craneotomía pterional y clipping del aneurisma, acto realizado 18 días después del inicio de los síntomas, con resultados óptimos, sin complicaciones intraoperatorias, mostrando una recuperación postoperatoria favorable por lo que se decide el egreso médico 8 días posterior a su intervención.

## DISCUSIÓN

En este caso se presenta un paciente escolar de 10 años de edad, con el diagnóstico inicial de una hemorragia sub-aracnoidea (HSA) de probable etiología aneurismática, determinándose como impresión diagnóstica debido a la clínica típica con la que se presenta la enfermedad. El paciente tiene una edad inferior a la descrita como media (14.5 a) en la revisión bibliográfica, sin embargo, estos casos presentan una frecuencia del 1% en menores de 15 años (Thioub et al., 2019). El sexo masculino de nuestro paciente coincide con el género predominante en este tipo de patologías (Garg et al., 2018), se presenta con cefalea intensa y pérdida de la consciencia súbita, vómitos y signos de irritación meníngea, signos clínicos típicos descritos como frecuentes en la edad pediátrica, con un 62,9% con cefalea intensa y súbita, 40% vómito, 37,1% signos de irritación meníngea y 36% pérdida del nivel de consciencia (Chen et al., 2018; Wan et al., 2019).

Se define HSA por ruptura aneurismática como la presencia de sangre en el espacio que existe debajo de la aracnoides parietal, producto de la laceración o ruptura de una debilidad en la túnica media de la arteria afectada que haya conformado una dilatación arterial en cualquiera de sus presentaciones: sacular, fusiforme o disecado (Barletta et al., 2018; D'Souza, 2015). Se decide realizar una tomografía de cráneo simple para confirmar el diagnóstico, puesto que este estudio muestra una alta especificidad y sensibilidad para presencia de hemorragias agudas (Ilovar et al., 2019), evidenciando una imagen hiperdensa en región interhemisférica frontal, en ambas cisternas silvianas, en la cisterna de la lámina terminallis y la suprasellar, lo que se consideró como un sangrado típico para sospechar de una ruptura aneurismática del circuito anterior, por lo que se deben realizar estudios imagenológicos que nos hagan evidentes el recorrido arterial.

El gold-estándar es la panangiografía cerebral; sin embargo, actualmente en la institución no se cuenta con la realización de dicho estudio especializado y los recursos económicos del paciente no eran suficientes para realizarse en medios privados, por lo que solicita una angiografía por tomografía computarizada, cuyos resultados se consideran de alto valor para lograr el diagnóstico de esta patología y la planificación quirúrgica, necesitando en solo un 10% de los casos el respaldo de una panangiografía cerebral para concluir el diagnóstico (Thioub et al., 2019).

El estudio realizado comprueba un aneurisma en el circuito anterior, en el complejo comunicante anterior, esta

ubicación se compagina con la ubicación más frecuente de estos aneurismas (Ghali et al., 2018), en segundo lugar, son descritos habitualmente en la arteria carótida interna, seguidas de la arteria cerebral media segmento M2 (Ghali et al., 2018; Grochowski et al., 2018; Wan et al., 2019). Sin embargo, la localización y el tamaño del aneurisma demuestran ser un factor de riesgo fundamental para prevenir la ruptura del aneurisma, la literatura respalda con un 53.8% de los casos a los aneurismas del complejo comunicante anterior como aquellos con más riesgo de ruptura (Grochowski et al., 2018).

En pacientes sin ruptura aneurismática, no se puede demostrar mayores beneficios entre la cirugía a cielo abierto y endovascular en la revisión realizada (Nam et al., 2019; Yasin et al., 2019). No obstante, se ha demostrado mayor presencia de convulsiones en pacientes cuyo tratamiento fue endovascular (Chen et al., 2018), y un menor riesgo de recurrencia del aneurisma en tratamientos quirúrgicos (Ghali et al., 2018). El caso fue tratado con cirugía abierta, a través de una craneotomía pterional, logrando abordar la lesión y realizar el clipaje con éxito, aunque la literatura propone una estancia hospitalaria postoperatoria de 13 días (Chen et al., 2018), el presente caso fue dado de alta 8 días posterior al procedimiento realizado. Los pacientes tratados en la bibliografía revisada, demuestran muy buenos resultados desde el punto de vista neurológico, obteniendo un 83 % de pacientes sin secuelas neurológicas al examen físico a los 3 y 6 meses posteriores a la cirugía, el paciente se ajusta a estos resultados al encontrarse sin secuelas neurológicas en su evaluación postoperatoria (Barletta et al., 2018; Ghali et al., 2018; Yasin et al., 2019).

## CONCLUSIONES

Los aneurismas en edad pediátrica, son considerados como una patología notablemente infrecuente, que representa por ello, un gran interés médico y científico. En el caso presentado se detallan las manifestaciones clínicas que desarrolló el paciente, lo cual se debe tener en cuenta en pacientes pediátricos, ya que debido a la baja incidencia de aneurismas en este grupo etario es posible no considerarla como impresión diagnóstica inicial. La evaluación y exploración física es de vital importancia para determinar el diagnóstico certero, así como la confirmación de éste mediante estudios imagenológicos.

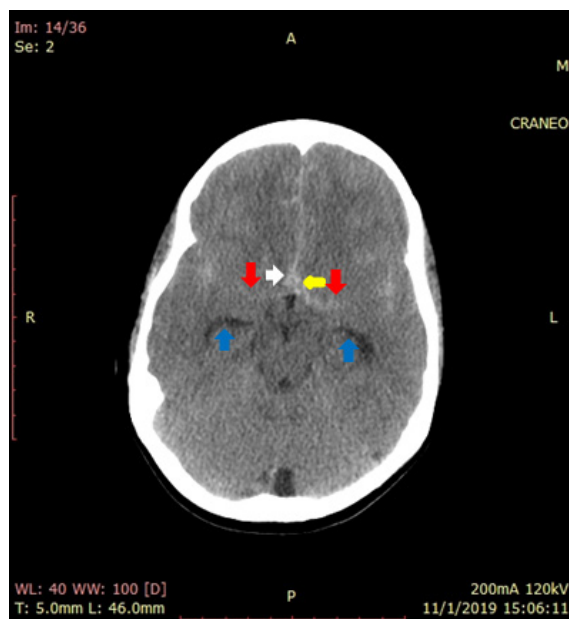
El método de imagen más indicado es la angiografía cerebral, sin embargo, puede realizarse una angiografía por tomografía axial computarizada, teniendo altos niveles de sensibilidad y especificidad que relacionados con la clínica confirman el diagnóstico. La opción de tratamiento fue la craneotomía pterional en donde se procedió al clipping del aneurisma obteniéndose muy buenos resultados en el trans-operatorio y postoperatorio mediato y tardío. Es relevante considerar los beneficios que podría ofrecer el tratamiento endovascular para la resolución de aneurismas cerebrales en edad pediátrica.

## CONFLICTO DE INTERÉS

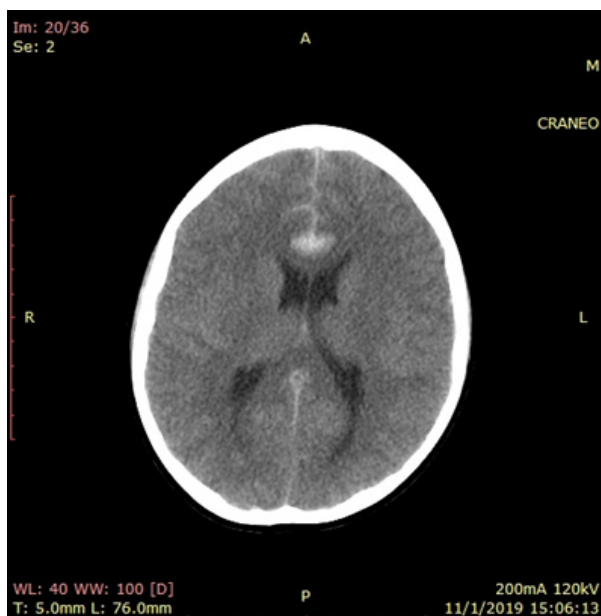
Los autores de este artículo no presentan conflictos de interés que pudiesen haber interferido con la elaboración del presente caso.

## ASPECTOS ÉTICOS

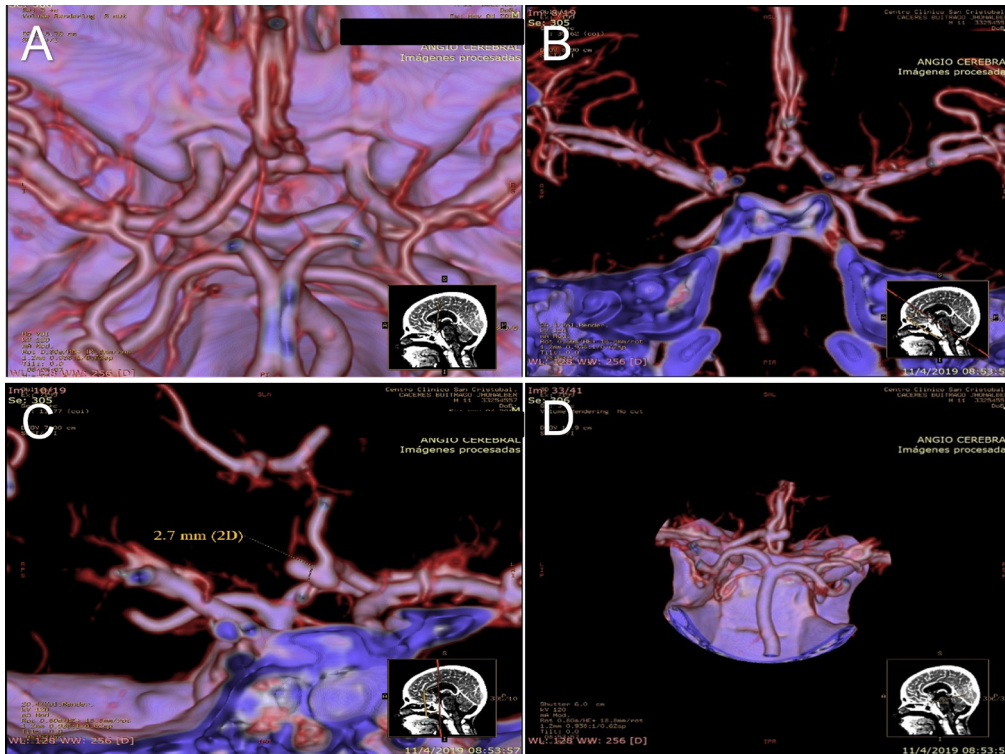
Se cuenta con el consentimiento informado de todos los sujetos estudiados. En el presente caso al ser menor de edad se cuenta con el permiso del representante legal, la presente investigación fue aprobada por el Servicio de Neurocirugía del Hospital Central de San Cristóbal.



**Figura 1.:** TC Cráneo simple, corte axial a nivel de las cisternas de la base. Hiperdensidad difusa mayor a 2 mm en cisternas de la lámina terminalis (Flecha blanca), cisterna suprasellar (Flecha amarilla) y ambas cisternas silvianas (flechas rojas), a predominio izquierdo. La cisterna interpeduncular, crural bilateral y el resto se aprecian permeables, con evidencia de dilatación de las astas temporales (Flechas Azules) medidas en 4.2 mm, además de interfase difusa entre sustancia gris y sustancia blanca, sin mayor presencia de surcos y cisuras.



**Figura 2.:** TC cráneo simple, corte axial a nivel de las astas frontales, hiperdensidad difusa interhemisférica frontal mayor a 2 mm, que no causa efecto de masa, sin desplazamiento de la línea media.



**Figura 3.:** Angiografía por tomografía computarizada, reconstrucción 3D sin supresión ósea. Dilatación aneurismática sacular en el complejo comunicante anterior. A) vista superior, hipoplasia del segmento A1 de arteria cerebral anterior derecha. B) vista anterior, configuración de los segmentos A2 bilaterales rodeando por delante y por detrás el complejo comunicante. C) Vista anterior, cuello del aneurisma de 2.7mm. D) vista posterior, se evidencia domo que se dirige hacia la derecha y ligeramente hacia adelante.

## REFERENCIAS

- Barletta, E., Ricci, R., Silva, R., Gaspar, R., Araújo, J., Neves, M., Aquino, J. y Barba, T. (2018). Fusiform aneurysms: A review from its pathogenesis to treatment options. *Surgical Neurology International*, 20(9), 189.
- Chen, R., Zhang, S., You, C., Guo, R., y Ma, L. (2018). Pediatric intracranial aneurysms: Changes from previous studies. *Child's Nervous System*, 34(9), 1697-1704.
- D'Souza, S. (2015). Aneurysmal Subarachnoid Hemorrhage. *Journal of Neurosurgical Anesthesiology*, 27(3), 222-240.
- Garg, M., Shambanduram, S., Singh, P., Sebastian., Sawarkar, D., Kumar, A., Gaikwad, S., Chandra, P., y Kale, S. (2018). Management of Pediatric Posterior Circulation Aneurysms—12-Year Single-Institution Experience. *World Neurosurgery*, 116, 624-633.
- Ghali, M., Srinivasan, V., Cherian, J., Wagner, K., Chen, S., Johnson, J., Lam, S., y Kan, P. (2018). Multimodal Treatment of Intracranial Aneurysms in Children: Clinical Case Series and Review of the Literature. *World Neurosurgery*, 111, 294-307.
- Grochowski, C., Litak, J., Kulesza, B., Szmygin, P., Ziemianek, D., Kamieniak, P., Szczepanek, D., Rola, R., y Trojanowski, T. (2018). Size and location correlations with higher rupture risk of intracranial aneurysms. *Journal of Clinical Neuroscience*, 48, 181-184.
- Hidalgo, J., Dickerson, J. C., Burns, B., Luqman, A., y Shiflett, J. M. (2017). Middle cerebral artery aneurysm rupture in a neonate with interrupted aortic arch: Case report. *Child's Nervous System*, 33(6), 999-1003.
- Ilovar, S., Benedik, M., Vesnaver, T. y Osredkar, D. (2019). Brain Aneurysms in the Pediatric Population of Slovenia: A Case Series. *Neuropediatrics*, 50(03), 188-192.

- Meadows, J., Hayes, D., Moscote, L., y Calderon, W. (2017). Mycotic cerebral aneurysm in a premature infant. *Journal of Pediatric Neurosciences*, 12(4), 367-370
- Nam, S., Jang, D., Wang, K., Kim, S., Phi, J., Lee, J., Cho, W., Kim, J., y Kang, H. (2019). Characteristics and Treatment Outcome of Intracranial Aneurysms in Children and Adolescents. *Journal of Korean Neurosurgical Society*, 62(5), 551-560.
- Thioub, M., Mbaye, M., Thiam, A., Mutomb, S., Sy, C., Faye, M., Ba, M., y Badiane, S. (2019). Pediatric intracranial aneurysms in Senegal: A series of 10 cases treated in unfavorable socio-economic conditions. *Child's Nervous System*, 35(1), 165-168.
- Vargas, S., Diaz, C., Herrera, D., y Dublin, A. (2016). Intracranial Aneurysms in Children: The Role of Stenting and Flow-Diversion: Intracranial Aneurysms in Children. *Journal of Neuroimaging*, 26(1), 41-45.
- Wan, K., Kirolos, R., Lee, H., Low, D., Ng, L., Seow, W., y Low, S. (2019). Giant Aneurysm Arising from Anomalous Branch of the Middle Cerebral Artery in a Pediatric Patient: Case Report and Review of the Literature. *World Neurosurgery*, 128, 165-168.
- Yasin, J., Wallace, A., Madaelil, T., Osburn, J. W., Moran, C. J., Cross, D. T., Limbrick, D., Zipfel, G., Dacey, R., y Kansagra, A. (2019). Treatment of pediatric intracranial aneurysms: Case series and meta-analysis. *Journal of NeuroInterventional Surgery*, 11(3), 257-264.

---

## Autores

### **Morales, Omar**

Estudiante de Medicina de la Universidad de Los Andes, Táchira, Venezuela.  
 Correo electrónico: omarmoralesmarin@gmail.com  
 ORCID: <https://orcid.org/0000-0002-9804-1067>

### **Rodríguez, María**

Estudiante de Medicina de la Universidad de Los Andes, Táchira, Venezuela.  
 Correo electrónico: mcrzambrano9@gmail.com  
 ORCID: <https://orcid.org/0000-0002-0384-6840>

### **Urbano, Daniel**

Médico Cirujano de la Universidad de Los Andes, Especialista en Neurocirugía, Adjunto del Hospital Central de San Cristóbal.  
 Correo electrónico: danielurbanoneuro@gmail.com  
 ORCID: <https://orcid.org/0000-0003-1295-1543>

### **Molina, Luis**

Médico Cirujano de la Universidad de Los Andes, Especialista en Neurocirugía, Adjunto del Hospital Central de San Cristóbal.  
 Correo electrónico: luismolinaneuro@gmail.com  
 ORCID: <https://orcid.org/0000-0002-3912-6933>