ISSN(e) 2244-8861, ISSN(p) 1856-3201

REVISTA ODONTOLÓGICA DE LOS ANDES

NÚMERO ESPECIAL **2025**

FACULTAD DE ODONTOLOGÍA, UNIVERSIDAD DE LOS ANDES
MÉRIDA, VENEZUELA

ISSN(e) 2244-8861, ISSN(p) 1856-3201

REVISTA ODONTOLÓGICA DE LOS ANDES

NÚMERO ESPECIAL **2025**

UNIVERSIDAD DE LOS ANDES

AUTORIDADES

RECTOR
Mario Bonucci Rossini

VICERRECTOR ADMINISTRATIVO
Manuel Aranguren

VICERRECTORA ACADÉMICA
Patricia Rosenzweig

SECRETARIO
José María Andérez

DECANO FACULTAD DE ODONTOLOGÍA
Justo Miguel Bonomie Medina

DIRECTORA ESCUELA DE ODONTOLOGÍA
Eduvigis Solórzano

EDITORA JEFE
Leylan A. Arellano G. (ULA-Ve)

EDITORA ADJUNTA
Lorena Bustillos R. (ULA-Ve)

CONSEJO EDITORIAL
Belkis J. Quiñonez M. (ULA-Ve)
María E. Salas Cañizales (ULA-Ve)
Manuel Molina Barreto (ULA-Ve)
Zayda Barrios (ULA-Ve)
Marlyn Berrios Olteanu (ULA-Ve)
Norelkys Espinoza (ULA-Ve)
Andrea Kaplan (UBA-Ar)
Corina López de Hoffman (UC-Ve)
Cesáreo Colasante (ULA-ve)

Corrección del idioma inglés
Yaymar Dávila (ULA-Ve)

Secretaria Editorial
Alba Ramírez (ULA-Ve)

Concepto gráfico y diseño editorial
Reinaldo Sánchez Guillén
vandrakor@gmail.com

Todos los derechos reservados. El contenido de esta revista está protegido por la Ley. No puede ser reproducida, ni registrada o transmitida por cualquier medio de recuperación de información sin el permiso previo, por escrito, de los editores.

© 2025. Universidad de Los Andes.

ISSN(p) 1856-3201. Depósito legal (p) pp 200502ME2052
ISSN(e) 2244-8861. Depósito legal (e) ppi 201202ME4105
Este número ha sido publicado gracias al apoyo de la Universidad de Los Andes, Mérida, Venezuela.

La *Revista Odontológica de los Andes* es el medio de divulgación científica y de periodicidad semestral de la Facultad de Odontología de la Universidad de Los Andes, Mérida, Venezuela. El objetivo fundamental es permitir que la producción de resultados de trabajos de investigación, de revisiones y de casos clínicos en el área de las ciencias de la salud y específicamente en el área de la odontología, trascienda la institución y se proyecte hacia el ámbito científico nacional e internacional. Es una publicación editada sin fines comerciales, y los conceptos o criterios emitidos en los trabajos aceptados para ser publicados, son de exclusiva responsabilidad de sus autores. La *Revista Odontológica de los Andes* aceptará para publicación, artículos científicos, revisiones y casos clínicos originales, que no hayan sido publicados en otro órgano científico con anterioridad. Los mismos serán sometidos al arbitraje de especialistas.

The Revista Odontológica de los Andes is published without commercial purposes. The concepts or criteria issued in the accepted papers in this publication are under the exclusive responsibility of the authors. Accepts for publication only original scientif papers, reviews and clinical cases, which have not been previously published. Each paper will be submitted to review by selested referees.

ENVÍO DE MANUSCRITOS Y CORRESPONDENCIAS
Editora jefe de la Revista Odontológica de los Andes, calle 24 entre Av. 2 y 3, oficina Revista Odontológica de los Andes, 3er piso, Facultad de Odontología, Universidad de Los Andes, Mérida, Venezuela.
Teléfono y fax: +58 274 2402479
revodontdlosandes@ula.ve / revodontlosandes@gmail.com
www.saber.ula.ve/odontoula

Todos los trabajos publicados en esta revista han sido seleccionados y arbitrados por especialistas en la materia.

INDIZADA EN
REVENCYT, Índice y Biblioteca Electrónica de Revistas Venezolanas de Ciencia y Tecnología, Código RVR047.
LATINDEX, FONACIT, IMBIOMED, ASEREME, LIVECS, LILIACS.

ISSN(e) 2244-8861, ISSN(p) 1856-3201

REVISTA ODONTOLÓGICA DE LOS ANDES

NÚMERO ESPECIAL **2025**

TABLA DE CONTENIDO

EDITORIAL

págs. **6—9**

La cirugía bucal y maxilofacial en el contexto de la salud general

Oral and maxillofacial surgery in the context of general health

LEYLAN ARELLANO GÁMEZ

CARTA AL EDITOR

págs. **10—12**

¿Cuándo se debe referir pacientes al cirujano bucal y bucomaxilofacial?

When to refer patients to the oral and bucomaxillofacial surgeon?

DARÍO SOSA

ARTÍCULOS ORIGINALES

págs. **14—25**

Efectividad de la articaína al 4% con técnica infiltrativa para la odontectomía de terceros molares mandibulares retenidos

Effectiveness of 4% articaine with infiltrative technique for odontoctomy of retained mandibular third molars

FREDDY RODRÍGUEZ R, ISIDORO ORTIZ

págs. **26—35**

Satisfacción y calidad de vida laboral del residente de cirugía bucal y maxilofacial del Hospital Universitario de Caracas

Satisfaction and quality of work life of residents of oral and maxillofacial surgery at the University Hospital of Caracas

JOVIENMILY VILLEGAS, SARAHI DELGADO, FRANYELIS PAGLIA, JESÚS RIVAS, YOIMAR RIVERO, HENRY GARCÍA, MARÍA DANIELA VIAMONTE, RONAR GUDIÑO

págs. **36—50**

Conceptos actuales de análisis y evaluación facial en cirugía estética: nuevos paradigmas

Current concepts of facial analysis and evaluation in cosmetic surgery: new paradigms

NATALIA CARDONA GÓMEZ, PAOLO VERONA GUZMÁN, JANNETH ZUNIGA

TABLA DE CONTENIDO

REPORTE DE CASOS CLÍNICOS

págs. **52—61**
Fibroma cemento-osificante central asociado a quiste óseo aneurismático. Reporte de caso
Central cemento-ossifying fibroma associated with an aneurysmal bone cyst. Case report
NORMA A MARTÍNEZ C, RICARDO FELZANI, NORLEYDY CONTRERAS SOSA

págs. **62—70**
¿Pueden las lesiones quísticas tener potencial neoplásico? Reporte de caso
Can cystic lesions have neoplastic potential? Case report
NICOLAS SOLANO, PATRICIA LÓPEZ, RAFAEL CONCHO

págs. **72—79**
Extracción guiada digitalmente de aguja odontológica fracturada en espacio pterigomaxilar. Reporte de caso
Extraction guided digitally of a fractured dental needle in pterygomaxillary space. Case report
FRANYELIS DANIELA PAGLIA-PEÑA, ANDRÉS EDUARDO GIL-BRAVO, EDUARD STEVEN RODRÍGUEZ-GUIFARRO, JULIO CÉSAR TEBRES-LÓPEZ, RONAR ALEJANDRO GUDIÑO-MARTÍNEZ

ARTÍCULO DE REVISIÓN

págs. **80—97**
Implantes dentales, propiedades, características, diseños, materiales utilizados, fuerzas aplicadas. Revisión narrativa
Dental implants, properties, characteristics, designs, materials used, applied forces. Narrative review
ROGER ENRIQUE MANFREDI, RAMON TOLOSA, RICARDO AVENDAÑO SERRANO

págs. **98—109**
Índice Acumulado

ISSN(e) 2244-8861, ISSN(p) 1856-3201
REVISTA ODONTOLÓGICA DE LOS ANDES
NÚMERO ESPECIAL 2025

EDITORIAL

LA CIRUGÍA BUCAL Y MAXILOFACIAL EN EL CONTEXTO DE LA SALUD GENERAL

POR
LEYLAN **ARELLANO GÁMEZ**
— EDITORA JEFE —
Dra. en Ciencias Odontológicas, LUZ. MdPH. U. of Michigan. Prof. Titular jubilada.
Facultad de Odontología. Universidad de Los Andes. Mérida-Venezuela.
leylan@ula.ve / leylanarellano@gmail.com
orcid.org/0000-0002-0768-7314

La Revista Odontológica de Los Andes, de la Universidad de Los Andes, Mérida-Venezuela, presenta un número especial y seleccionó para la ocasión temas relacionados con la Cirugía Bucal y Bucomaxilofacial como especialidad central. El propósito fue profundizar en el conocimiento, destacar temas relevantes y aumentar la visibilidad de la investigación en este campo de la Odontología. Este número especial presenta una colección de artículos centrados en este tema particular y fue coordinado por expertos en la especialidad; en la cual, se cumplió el proceso riguroso de revisión por pares, al igual que en los números regulares.

Este número es un recurso valioso, coherente y de referencia en hallazgos emergentes, revisiones y casos clínicos para el conocimiento y la información de los especialistas y odontólogos en general. La colección de artículos que se ofrece, presenta una visión general completa y actualizada de publicaciones venezolanas en el contexto de esta especialidad odontológica.

Un aspecto relevante de la Cirugía Bucal y Bucomaxilofacial al combinar conocimientos de Odontología y Medicina, es la capacidad para abordar pro-

blemas de salud en las personas que sufren de situaciones que afectan su calidad de vida, al iniciar con el diagnóstico, el tratamiento y la rehabilitación de condiciones que afectan la boca, los dientes, la cara y el cuello, como son las maloclusiones, las lesiones traumáticas, los quistes o tumores en los tejidos duros y blandos de la cara[1]. La Cirugía Maxilofacial, en particular, se ocupa de deformidades faciales congénitas o adquiridas, como la fisura labio-palatina, que demanda un enfoque multidisciplinario[2]. Es una especialidad compleja que requiere una formación extensa y un profundo conocimiento de la odontología, la medicina y la cirugía. Los Cirujanos Maxilofaciales deben trabajar en colaboración con otros especialistas como ortodoncistas, rehabilitadores bucales, otorrinolaringólogos, cirujanos plásticos y oncólogos para brindar una atención integral a los pacientes[3]. Este tipo de cirugía no solo restaura la función, sino que también tiene un impacto significativo en la autoestima y la integración social de los pacientes, especialmente en los jóvenes, permitiendo que estos puedan hablar y sonreír con confianza.

En el contexto de la salud pública, se reconoce el papel de esta especialidad en la prevención de enfermedades. La detección temprana de lesiones malignas y la intervención oportuna pueden ser determinantes en el pronóstico del paciente. Por ello, es vital fomentar la educación y la conciencia sobre la importancia de las revisiones dentales regulares y la atención a síntomas que podrían parecer menores pero que requieren atención especializada. Siendo una disciplina esencial que se centra en el diagnóstico y tratamiento quirúrgico de enfermedades, lesiones y deformidades de la cavidad bucal y estructuras asociadas, es imperativo que tanto la comunidad médica como la sociedad en general reconozcan su valor y trabajen conjuntamente para promover el acceso a estos tratamientos especializados, garantizando que todos los integrantes de la sociedad tengan la oportunidad de tener una vida plena y saludable[4].

La formación continua de los profesionales en esta área es esencial para mantenerse al día con los avances tecnológicos y las nuevas técnicas quirúrgicas. La incorporación de la cirugía asistida por computadora, la impresión 3D y la cirugía mínimamente invasiva son solo algunos ejemplos de cómo la innovación está transformando esta especialidad, mejorando los resultados y reduciendo los tiempos de recuperación[1].

La publicación de este número especial ha querido permitir que se explore aún más la especialidad de la Cirugía Bucal y Bucomaxilofacial, reunir trabajos de investigadores, publicarlos, contribuir en la difusión y destacar los resultados obtenidos; fomentar el debate y la colaboración, desde diferentes perspectivas entre la comunidad científica interesada. La participación activa de los profesores de la cátedra de Cirugía Bucal, del Departamento de Medicina Oral de la Facultad de Odontología, ULA, hizo posible la realización de este número especial.

Oral and maxillofacial surgery in the context of general health

The Dental Journal of Los Andes, of the University of Los Andes, Mérida -Venezuela, presents a special issue and selected for the occasion topics related to Oral and Oral and Oral and Maxillofacial Surgery as a central specialty. The purpose was to deepen knowledge, highlight relevant topics, and increase the visibility of research in this field of Dentistry. This special issue presents a collection of articles focused on this particular topic and was coordinated by experts in the specialty, in which the rigorous peer review process was complied with, as in the regular issues.

This issue is a valuable, consistent, and reference resource on emerging findings, reviews, and clinical cases for the knowledge and information of specialists and dentists in general. The collection of articles offered presents a complete and updated overview of Venezuelan publications in the context of this dental specialty.

A relevant aspect of Oral and Oral and Maxillofacial Surgery when combining knowledge of Dentistry and Medicine, is the ability to address health problems in people who suffer from situations that affect their quality of life, by starting with the diagnosis, treatment and rehabilitation of conditions that affect the mouth, teeth, face and neck. such as malocclusions, traumatic injuries, cysts, or tumors in the hard and soft tissues of the face[1]. Maxillofacial Surgery, in particular, deals with congenital or acquired facial deformities, such as cleft lip and palate, which require a multidisciplinary approach[2]. It is a complex specialty that requires extensive training and in-depth knowledge of dentistry, medicine, and surgery. Maxillofacial Surgeons must work in collaboration with other specialists such as orthodontists, oral rehabilitators, otolaryngologists, plastic surgeons, and oncologists to provide comprehensive care to patients[3]. This type of surgery not only restores function but also has a significant impact on patients' self-esteem and social integration, especially young people, allowing them to speak and smile with confidence.

In the context of public health, the role of this specialty in disease prevention is recognized. Early detection of malignant lesions and timely intervention can be decisive in the patient's prognosis. Therefore, it is vital to promote education and awareness about the importance of regular dental check-ups and attention to symptoms that may seem minor but require specialized attention. As an essential discipline that focuses on the diagnosis and surgical treatment of diseases, injuries, and deformities of the oral cavity and associated structures, both the medical community and society at large must recognize its value and work together to promote access to these specialized treat-

ments, ensuring that all members of society have the opportunity to have a full and healthy life[4].

The continuous training of professionals in this area is essential to keep up with technological advances and new surgical techniques. The addition of computer-aided surgery, 3D printing, and minimally invasive surgery are just a few examples of how innovation is transforming this specialty, improving outcomes and reducing recovery times[1].

The publication of this special issue has wanted to allow the specialty of Oral and Maxillofacial Surgery to be further explored, to bring together the works of researchers, to publish them, to contribute to the dissemination and to highlight the results obtained; to encourage debate and collaboration, from different perspectives among the scientific community concerned. The active participation of the professors of the Chair of Oral Surgery, of the Department of Oral Medicine of the Faculty of Dentistry, ULA, made it possible to make the special issue.

Bibliografía

1. Mayo Clinic. Cirugía maxilar. Disponible en: https://www.mayoclinic.org/es/tests-procedures/jaw-surgery/about/pac-20384990
2. Instituto Maxilofacial Cirugía Oral y Maxilofacial. Disponible en: https://www.institutomaxilofacial.com/es/cirugia-oral-y-maxilofacial/que-es-la-cirugia-oral-y-maxilofacial/
3. Estudi Dental Barcelona. ¿Qué es un cirujano facial y cuáles son sus deberes? Disponible en: https://estudidentalbarcelona.com/la-cirugia-maxilofacial-cuando-necesaria/
4. Hospital Odontologic UB. Cirugía oral y maxilofacial, Disponible en: https://estudidentalbarcelona.com/la-cirugia-maxilofacial-cuando-necesaria/

ISSN(e) 2244-8861, ISSN(p) 1856-3201
REVISTA ODONTOLÓGICA DE LOS ANDES
NÚMERO ESPECIAL 2025

CARTA AL EDITOR

¿CUÁNDO SE DEBE REFERIR PACIENTES AL CIRUJANO BUCAL Y BUCOMAXILOFACIAL?

When to refer patients to the oral and bucomaxillofacial surgeon?

POR
DARIO **SOSA**

Cirujano Bucal, Universidad Central de Venezuela. Profesor del Departamento de Investigación "José Rafael Tona Romero". Facultad de Odontología, Universidad de Los Andes.

orcid.org/0000-0001-6202-097X

Al igual que en la Medicina, donde las especialidades y subespecialidades juegan un papel relevante a la hora de atender integralmente al paciente, la Odontología no debería escapar de esta realidad. Conociendo esto, es importante el aprender a hacer interconsultas y referencias, incluso dentro de la misma Facultad. Sin embargo, debido a diversos factores, no todas las facultades de Odontología de Venezuela cuentan con postgrados de Cirugía Bucal (Universidad Central de Venezuela y Universidad del Zulia son las únicas dos facultades que cuentan con este programa de postgrado) o de Cirugía Bucomaxilofacial (Universidad de Carabobo), los cuales son actualmente dependencia del IVSS y no se encuentran en todas las ciudades del país. Es por ello que, desde el pregrado, debemos invitar a los estudiantes a que deben hacer un ejercicio introspectivo sobre sus habilidades y destrezas antes de enfrentar un caso quirúrgico de cualquier índole. Esto evitará tanto al Odontólogo como al paciente malas experiencias, tratamientos deficientes, al igual que gasto innecesario de dinero y tiempo.

La Cirugía Bucal y Maxilofacial es una especialidad de la Odontología, destacándose por su complejidad y la necesidad de una actualización constante en el conocimiento. Si bien es cierto que en los programas de pregrado de todas las universidades existe una asignatura de Cirugía Bucal, donde los estudiantes cumplen como requisito un número de actos quirúrgicos, la experiencia adquirida, en muchos casos, no llega a ser suficiente.

Cuando se habla de Cirugía Bucal y Bucomaxilofacial, se piensa directamente en procedimientos quirúrgicos complejos, tales como extracción de terceros molares, implantes dentales, manejo de patologías en cavidad bucal y territorios adyacentes de cabeza y cuello, traumatología maxilofacial, entre otros. A pesar de que muchos Odontólogos cuentan con los conocimientos y destrezas necesarias para enfrentar casos de complejidad media, hablando, por ejemplo, de terceros molares, por haber asistido a cursos de actualización no conducentes a grado académico u otro tipo de educación continua, no es una norma general que se cumple cabalmente.

Se conoce un número alarmante (y para colmo, no registrado) de complicaciones en este tipo de procedimiento quirúrgico. No es secreto para nadie, además, las famosas “promociones”, “descuentos” y “jornadas”, donde se encuentran precios irrisorios que no cumplen ni siquiera con una estimación de costos decentes, alegando “aumentar y atender pacientes por volumen”, y que, en muchas ocasiones, no son especialistas los que realizan estos procedimientos. Si bien la situación económica venezolana no es favorable, ni para el profesional ni para el paciente, debemos tomar en cuenta estas perspectivas: desde el punto de vista del odontólogo, es importante conocer sus limitaciones y brindar la mejor atención a su paciente, sea por su mano o de un especialista. Desde el punto de vista del paciente, hay que hacer hincapié en que muchas veces, lo barato sale caro. Conseguir un presupuesto ajustado a su bolsillo o, hacer el esfuerzo para acudir con un profesional calificado, con sus credenciales verificables en los organismos pertinentes.

Acudir al Cirujano Bucal o Bucomaxilofacial implica una inversión relativamente importante, sin embargo, necesaria, ya que está en capacidad de atender casos complejos en un menor tiempo, con excelentes materiales y técnicas que permiten simplificar los procedimientos, al igual que el manejo de posibles complicaciones durante y después de la cirugía. Esto, por supuesto, no elimina por completo los riesgos, pero los disminuye, evidentemente. Es por ello que el Odontólogo General, debe apoyarse en los especialistas para poder aumentar el éxito de los tratamientos quirúrgicos en su consulta.

Finalmente, el compromiso con la formación continua y el trabajo colaborativo se presentan como pilares esenciales en este campo. La interacción entre diferentes especialidades no solo asegura un enfoque más exhaustivo, sino que también enriquece el bagaje de conocimientos de cada profesional,

impactando de forma positiva en la calidad de atención proporcionada a los pacientes. De este modo, la Cirugía Bucal y Bucomaxilofacial se manifiesta como un área en constante evolución y aprendizaje, donde cada intervención constituye una oportunidad de desarrollo y una vía para ofrecer un servicio de excelencia.

TRABAJOS DE INVESTIGACIÓN

ISSN(e) 2244-8861, ISSN(p) 1856-3201
REVISTA ODONTOLÓGICA DE LOS ANDES
NÚMERO ESPECIAL 2025

RECIBIDO: 17/02/2025, **ACEPTADO**: 14/05/2025. *págs.* **14-25**

ARTÍCULO ORIGINAL

EFECTIVIDAD DE LA ARTICAÍNA AL 4% CON TÉCNICA INFILTRATIVA PARA LA ODONTECTOMÍA

de terceros molares mandibulares retenidos

Effectiveness of 4% articaine with infiltrative technique for odonectomy of retained mandibular third molars

POR

FREDDY **RODRÍGUEZ R**[1]

ISIDORO **ORTIZ**[2]

1. Especialista en Cirugía Bucal, Universidad Central de Venezuela, Caracas-Venezuela.
orcid.org/0009-0002-9376-6947
2. Profesor Agregado de la Cátedra Cirugía Bucomaxilofacial, Facultad de Odontología, Especialista en Cirugía Bucal. Universidad Central de Venezuela. Caracas-Venezuela.

Autor de correspondencia: Freddy TJ Rodríguez R. Tel.: +584149112116. Caracas-Venezuela. freddyrodriguez.odont@gmail.com

Como citar: Rodríguez R FTJ, Ortiz I. Efectividad de la articaína al 4% con técnica infiltrativa para la odontectomía de terceros molares mandibulares retenidos. ROLA, 2025; No Esp. 14-25.

Todos los documentos publicados en esta revista se distribuyen bajo una licencia Creative Commons Atribución -No Comercial- Compartir Igual 4.0 Internacional.
Por lo que el envío, procesamiento y publicación de artículos en la revista es totalmente gratuito.

Resumen

La cirugía para extracción de terceros molares es de los procedimientos más comunes realizados en odontología, en la que es imprescindible suprimir la experiencia de dolor. La articaína es una molécula híbrida que contiene componentes éster y amida. La técnica infiltrativa consiste en la administración de solución anestésica en las proximidades de la zona a tratar permitiendo el bloqueo de los nervios sensoriales en una zona específica. El objetivo fue determinar la efectividad de la Articaína al 4% con técnica infiltrativa para la odontectomía de terceros molares mandibulares. Se realizó una investigación en una muestra de 40 pacientes a cara dividida, evaluando las variables: edad, género, posición del tercer molar, tiempo de inicio de la anestesia, nivel de dolor durante la odontectomía. Los resultados obtenidos señalan que, con la técnica infiltrativa, el 75% (30/40) de los pacientes no presentaron dolor durante el procedimiento quirúrgico, solo 5/10 pacientes que presentaron dolor ameritaron refuerzo y con la técnica troncular el 55% de los pacientes (22/40) presentaron dolor. Se pudo determinar que el anestésico local de articaína al 4% con epinefrina 1;100.000 con técnica infiltrativa en zona vestibular y lingual de terceros molares mandibulares retenidos, fue efectivo durante la odontectomía de los mismos. Presentando mayor efectividad la técnica infiltrativa que la técnica troncular.

PALABRAS CLAVE: Anestesia Local, terceros molares, articaína 4%, cirugía dentoalveolar.

Abstract

Surgery for the extraction of third molars is one of the most common procedures performed in dentistry, and it is essential to eliminate the experience of pain. Articaine is a hybrid molecule that contains both ester and amide components. The infiltrative technique consists of administering an anesthetic solution in the vicinity of the area to be treated, allowing the blocking of sensory nerves in a specific area. The objective was to determine the effectiveness of Articaine 4% with an infiltrative technique for the odontectomy of mandibular third molars. An investigation was carried out on a sample of 40 patients with a split face, evaluating the variables: age, gender, position of the third molar, time of onset of anesthesia, and pain level during odontectomy. The obtained results indicate that, with the infiltrative technique, 75% (30/40) of the patients did not present pain during the surgical procedure; only 5/10 patients who presented pain required reinforcement. and with the truncal technique, 55% of patients (22/40) had pain. It was determined that the local anesthetic of 4% articaine with epinephrine 1:100,000, with infiltrative technique in the vestibular and lingual area of retained mandibular third molars, was effective during their odontectomy. The infiltrative technique was more effective than the trunk technique.

KEYWORDS: local anesthesia, third molars, Articaine 4%, dentoalveolar surgery.

Introducción

La cirugía para extracción de terceros molares es uno de los procedimientos más comunes realizados en odontología en la que es imprescindible suprimir la experiencia de dolor para el paciente[1,2]. La Asociación Internacional para el Estudio del Dolor lo define como una experiencia sensorial y emocional desagradable asociada a un daño tisular real o potencial[3]. Por su parte anestesia local se ha definido como una pérdida de sensibilidad en un área circunscrita del cuerpo provocada por una depresión de la excitación en las terminaciones nerviosas o por una inhibición del proceso de conducción en los nervios periféricos, sin provocar perdida de conciencia[4,5,6].

Los anestésicos locales se dividen en dos grupos principales: aminoamidas y amino ésteres según su estructura química. La articaína es una molécula híbrida que contiene componentes éster y amida, se deriva del tiofeno y tiene un metabolismo tanto plasmático como hepático. Fue originalmente sintetizada e introducida en 1969 por Rusching *et al.*, con el nombre de carticaina, comercializándose por primera vez en Alemania en 1976; la articaína ha estado en uso clínico desde 1976[5,7,8].

Dentro de las distintas técnicas anestésicas existentes para la cavidad bucal, se han descrito dos técnicas principales: La técnica infiltrativa que consiste en la administración de solución anestésica en las proximidades de la zona a tratar permitiendo esto el bloqueo de los nervios sensoriales en una zona específica. Y la técnica troncular, que se define como un procedimiento en el que se administra solución anestésica en las proximidades de una rama nerviosa principal para bloquear la sensibilidad de toda la zona que inerva, esta es una de las técnicas más utilizadas en procedimientos odontológicos mandibulares[9,10].

Por lo general, en mandíbula el odontólogo hace uso de la técnica de anestesia troncular con distintos tipos de anestésicos locales para la odontectomía de terceros molares retenidos pero desafortunadamente esta técnica reporta el mayor número de fallas (15%-20%), en especial por mala técnica del operador o posibles alteraciones anatómicas, además se han reportado consecuencias desfavorables como manifestaciones cardiovasculares por penetración en un vaso sanguíneo, trismus, riesgo a parestesia, parálisis facial transitoria, entre otras[9,10,11,12].

Malamed[9], establece que la infiltración mandibular en pacientes adultos con el anestésico local Articaína 4% en lugar del bloqueo mediante inyección con técnica troncular han demostrado importantes tasas de éxito en la extracción de órganos dentarios antero inferiores.

Por su parte Rossi *et al.*[13], observaron que, una infiltración bucal de articaína al 4% 1,8 ml con o sin suplementación lingual produjo un control eficaz del dolor en la extracción de premolares inferiores. Cualquiera de las técnicas podría considerarse una buena alternativa disponible al bloqueo mandibular del nervio alveolar inferior en tales casos se requieren más investigaciones

para determinar la eficacia de la infiltración de articaína para procedimientos más invasivos en la región de los premolares[13].

Robertson D *et al.*[14] señalan que una infiltración bucal mandibular del primer molar, con articaína al 4% con epinefrina 1:100.000 dará como resultado una tasa de éxito más alta que lidocaína al 2% con epinefrina 1:100.000 pero la duración de la anestesia pulpar disminuirá en 60 minutos con cualquiera de las formulaciones[14].

Göçmen G, *et al.*[15] indican que la anestesia infiltrativa local conserva casi la misma profundidad de anestesia que la anestesia de bloqueo mandibular. No hubo diferencias entre estas técnicas en términos de eficacia y secuelas postoperatorias durante y después de la extracción del injerto de rama. Por lo tanto, el uso de articaína con técnica de infiltración local es una alternativa al bloqueo mandibular durante la recolección del injerto de rama con un riesgo reducido de daño al nervio alveolar inferior[15].

Fan Yang *et al.*[16] demostraron que la inyección intraósea de articaína al 4% con epinefrina, infiltración bucal combinada con infiltración lingual, logró una notable tasa de éxito de la anestesia durante la extracción del tercer molar impactado.

Toledano-serrabona y Gay-Escoda[17], en una revision sistematica concluyen que el uso de articaína al 4% para la extracción del tercer molar inferior es una opción segura que necesita menos reinyecciones y presenta un tiempo de acción más corto que otros anestésicos locales.

Camps-Font *et al.*[18] en su metaanálisis concluyen que el anestésico local más eficaz para la extracción de terceros molares inferiores retenidos pareció ser la articaína al 4%, con diferencias significativas en comparación con la lidocaína al 2%, la bupivacaina al 0,5% y la ropivacaína al 1%.

Colmenares S[4], en su estudio concluye que la articaína demostró, mayor ausencia de dolor, menor frecuencia de refuerzo y mayor duración total del efecto anestésico. Presentando mejor profundidad de su efecto con menor cantidad de anestésico.

Zhang *et al.*[19] a través de un metaanálisis demostraron que la tasa de éxito de la anestesia de la articaína fue 1,10 veces mayor que otros anestésicos locales como la lidocaína. Para tiempo de inicio subjetivo, la articaína fue más rápida en 0,97 minutos. Para evaluación del dolor intraoperatorio y tiempo de inicio objetivo de la anestesia, la articaína tuvo puntuaciones EVA ligeramente más bajas y fue ligeramente más rápida que otros anestésicos locales, aunque no hubo diferencias significativas para estos 2 índices[19].

Debido a lo anteriormente expuesto y a las características de la solución de articaína, se establece como objetivo determinar la efectividad de la articaína al 4% con epinefrina 1.100.000 mediante la técnica infiltrativa mandibular para la odontectomía de terceros molares retenidos.

Metodología

Se realizó una investigación de tipo experimental, con una población de pacientes que asistieron al Postgrado de Cirugía Bucal de la Facultad de Odontología de la Universidad Central de Venezuela (U.C.V) y Catedra de Cirugía Buco maxilofacial de la Facultad de Odontología de la U.C.V. en el periodo comprendido de mayo 2024 a julio 2024 en Caracas-Venezuela, y una muestra total de 40 pacientes atendidos, sin distinción de sexo, y con edades comprendidas entre la segunda y tercera década de la vida.

- *Los criterios de inclusión fueron:* 1. Pacientes con terceros molares mandibulares bilaterales retenidos. 2. Edades comprendidas entre segunda y tercera década de la vida. 3. Pacientes sin signos de pericoronitis actual o previa. 4. Pacientes ASA I y II. 5. Pacientes que aceptaron someterse a participar en el protocolo de estudio.
- *Los criterios de exclusión fueron:* 1. Pacientes alérgicos a los componentes anestésicos. 2. Pacientes que no quisieron someterse al protocolo. 3. Pacientes embarazadas o en periodo de lactancia. 4. Pacientes con enfermedades sistémicas no controladas.
- *Las variables evaluadas fueron:* edad, género, posición del tercer molar, tiempo de inicio de la anestesia, presencia de dolor, nivel de dolor durante la odontectomía (EVA). Los datos fueron recolectados en un instrumento diseñado en un cuadro Excel® donde se registraron todas las variables establecidas.

Se elaboró un consentimiento informado que cumplió con todas las consideraciones expuestas por el comité de bioética de la Facultad de Odontología de la Universidad Central de Venezuela, Caracas-Venezuela, donde se indicó de forma explícita el tratamiento a realizar, sus pro y contras, incluyendo en el mismo la firma del odontólogo tratante, el paciente y los testigos. De manera que se cumplió con todos los requisitos establecidos por el Comité de Bioética para extender el Aval Bioético.

La eficacia del tratamiento se evaluó determinando la disminución absoluta de riesgo (presencia de dolor) (RAR) y calculando el número necesario a tratar (NNT). Los análisis estadísticos y los gráficos se realizaron con los programas GraphPad Prism® versión 5 (GraphPad Software, Inc, La Jolla, USA) y Past v3.06® (OSlo, Norway).

Protocolo de estudio

- *Primera cita:* se realizó la evaluación física, imagenológica y llenado de historia clínica, seleccionando los pacientes según los criterios de inclusión y exclusión. Una vez seleccionado, se le indico no ingerir ningún analgésico previo al acto quirúrgico.
- *Segunda cita:* para el inicio del acto quirúrgico, se realizó la selección de la técnica y el lado a comenzar, a través del programa digital de

aleatoriedad RafflePro®, (técnica infiltrativa aplicada en la zona vestibular y lingual y técnica troncular indirecta como grupo control).

- Se comenzó por el lado seleccionado, realizando el procedimiento en su totalidad y luego se procedió a anestesiar el lado contralateral y realizar la odontectomía. A continuación, se describe en detalle.
- Se infiltro anestésico local Articaína al 4 % con epinefrina 1.100.000 usando 1 cartucho de 1,8 ml dividido en 3 partes, aplicando inicialmente en vestibular distal (½ Cartucho = 0,9 ml), vestibular mesial (¼ cartucho = 0.45 ml), y lingual distal (¼ cartucho = 0.45 ml) en zona mandibular previo a odontectomía de terceros molares.
- Se espero el tiempo de latencia (inicio de los síntomas) o un tiempo de máximo 5 minutos.
- Se evaluó el tiempo de aparición de signos de inicio de anestesia sensitiva: Se le indico al paciente que describiera el momento de inicio de adormecimiento de la zona, y se anotó el tiempo cronometrado en minutos.
- Prueba anestésica con Molt 9 y se evaluó mediante escala analógica visual (EVA): Se le pidió al paciente que calificara su dolor en una escala de 0 a 10, donde 0 es “sin dolor” y 10 es “el peor dolor imaginable”.
- Incisión distal oblicua y festoneada se evaluó la presencia o no de dolor mediante escala analógica visual (EVA).
- Levantamiento de colgajo mucoperióstico se evaluó la presencia o no de dolor mediante escala analógica visual (EVA).
- Osteotomía periférica vestibular se evaluó la presencia o no de dolor mediante escala analógica visual (EVA).
- Odontosección se evaluó la presencia o no de dolor mediante escala analógica visual (EVA).
- Exodoncia se evaluó la presencia o no de dolor mediante escala analógica visual (EVA) Dolor intraoperatorio: En los casos en los que el paciente presento dolor intraoperatorio, se utilizó dosis de refuerzo aplicando ¼ de cartucho = 0.45 ml (refuerzo infiltrativo vestibular o lingual, intraligamentoso, intrapulpar, plexo cervical superficial) y se registró en el instrumento.

En ninguno de los casos se utilizó analgesia previa, ni esteroides.

Resultados

De una muestra de 40 pacientes a para un total de 80 lados estudiados, se obtuvo que: En relación con el género, el 32% (13/40) corresponden al sexo masculino y 68 % (27/40) corresponden al sexo femenino.

Según la edad el 77% (31/40) pacientes entre 14 y 19 años de edad, y 23% (9/40) pacientes entre 20 y 26 años de edad.

Referente al diagnóstico según la clasificación de Pell y Gregory, El 14% (11/80) corresponden a Clase II posición A, 65% (52/80) Clase II posición B, 2% (2/80) Clase II posición C, y el 1% (1/80) Clase III posición B. 18% (14/80) presentaban diagnóstico de germen dentario.

Según la clasificación de Winter, El 4% (3/80) se encontraban en posición vertical, 65% (52/80) en posición mesioangular, 10% (8/80) en posición horizontal, y el 4% (3/80) en posición transversal.

En relación con el lado y a la técnica utilizada, mediante la selección aleatoria, se obtuvo que, con la técnica troncular, 18/40 fueron en el lado derecho y 22/40 en el lado izquierdo. Por su parte, con la técnica infiltrativa, 22/40 fueron en el lado derecho y 18/40 en el lado izquierdo.

Se obtuvo un tiempo de latencia en la técnica infiltrativa un promedio de acción de 2,8 minutos y con la técnica troncular se obtuvo un promedio de acción de 2,9 minutos.

Con la técnica infiltrativa el 25% (10/40) pacientes tuvieron dolor. Estadísticamente se realizó la evaluación de la efectividad de la técnica infiltrativa medida como ausencia de dolor durante la odontectomía presentando un riesgo de 25%, una reducción absoluta de riesgo (RAR) de 30, un numero necesario a tratar (NNT) de 3 y un valor de p de 0,011. (La significancia estadística se evaluó con la prueba exacta de Fisher. Los valores de $p < 0,05$ se consideraron estadísticamente significativos).

FIGURA 1. Presencia de dolor con técnica infiltrativa.

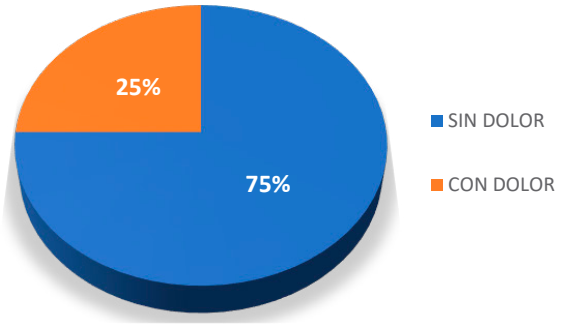

FIGURA 2. Presencia de dolor con técnica troncular.

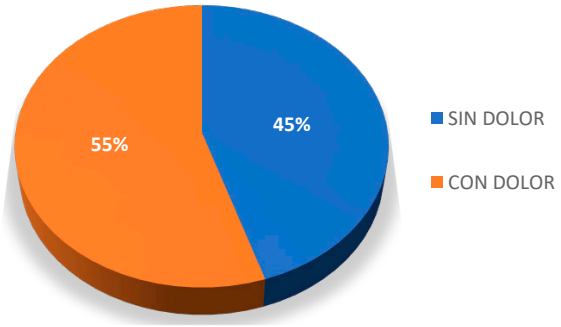

Mientras que en el lado contralateral con la técnica troncular 55% (22/40) tuvieron dolor durante el procedimiento.

- ***Dolor durante el tiempo operatorio:*** Durante la incisión, con la técnica infiltrativa 1/40 paciente presento dolor, mientras que con el uso de la técnica troncular 11/40 presentaron dolor. En el levantamiento del colgajo mucoperióstico, con la técnica infiltrativa 2/40 presentaron dolor y con la técnica troncular 5/40 presentaron dolor. En la osteotomía, con la técnica infiltrativa 4/40 presentaron dolor, y con la técnica troncular 5/40 presentaron dolor. Durante la odontosección, con la técnica infiltrativa 5/40 refirieron dolor y 8/40 con la técnica troncular. Finalmente, durante la exodoncia propiamente dicha con la técnica infiltrativa ningún paciente (0/40) refirió dolor y 1/40 paciente indico que presento dolor durante la exodoncia. Teniendo en cuenta que para la técnica troncular 8/40 pacientes presentaron dolor en más de un momento operatorio.
- ***Escala Visual Análoga:*** la técnica infiltrativa presento un valor máximo de 6 en odontectomía el cual fue menor al valor máximo del grupo control que fue 8 en incisión.

FIGURA 3. Escala visual análoga según tiempo operatorio.

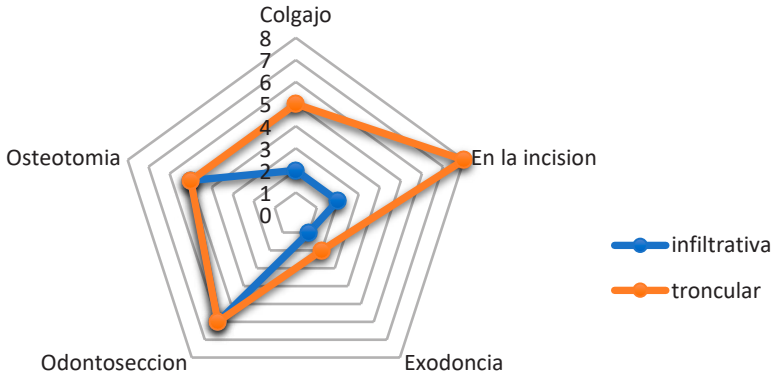

- ***Técnicas anestésicas de refuerzo:*** Aplicadas en los pacientes que presentaron dolor durante el procedimiento, se obtuvo que, en la técnica infiltrativa, 5/10 pacientes ameritaron refuerzo y 5/10 no ameritaron ninguna técnica de refuerzo anestésico durante el procedimiento. Refuerzo bucal 1/5, intraligamentoso 1/5, intrapulpar 2/5, lingual 1/5. Ningún paciente amerito refuerzo troncular de rescate.

Con respecto a la técnica troncular, se obtuvo que 22/22 pacientes ameritaron refuerzo anestésico, teniendo presente que en 2 de los 22 casos fue necesario el refuerzo con dos técnicas diferentes. Refuerzo bucal 8/22, intraligamentoso 5/22, intrapulpar 5/22, lingual 5/22, plexo cervical superficial 1/22. Ningún paciente amerito refuerzo troncular de rescate.

Discusión

En relación con el grupo etario, se obtuvo que los pacientes estudiados se encontraban entre la segunda y tercera década de la vida, siendo la edad mínima 14 años y la máxima 26 años, Por su parte Nina Ojeda, R. en su estudio indica que la edad de los participantes evaluados osciló entre 18 y 65 años[20].

En cuanto al diagnóstico, según la clasificación de Pell y Gregory predomino la Clase II posición B (52/80), de los cuales solo 6/52 presentaron dolor con la técnica infiltrativa. Según la impactación que presente el tercer molar Yuasa y colaboradores llegaron a la conclusión que la posición C se correlacionaba retrospectivamente con dolor intenso[21].

Se determinó que el tiempo promedio de inicio del efecto anestésico (subjetivo) de la articaína al 4% con epinefrina 1.100.000 es de 2,85 minutos, (2,8 infiltrativa y 2,9 troncular) con un tiempo mínimo de 1 minuto y un máximo de 8 min. Boonsiriseth, K. en su estudio establecen que el tiempo subjetivo de latencia de la articaína al 4% con técnica troncular es de 2,25 segundos[22]. Robertson D. *et al.*, expresaron que para la formulación de articaína al 4% 1/100 mil, el inicio de la anestesia pulpar osciló entre 4,2 y 4,7 minutos[14]. Zhang A. y cols, en su metaanálisis y revisión sistemática indican que el promedio del tiempo subjetivo de latencia de la articaína al 4% 1/100 mil es de 2,25 min[19].

Con respecto a la presencia o no de dolor durante la odontectomía, se obtuvo que con la técnica infiltrativa solo 10/40 pacientes tuvieron dolor representando esto el 25% de la población estudiada. En relación con la efectividad de la técnica infiltrativa medida como ausencia de dolor durante la odontectomía presentando un numero necesario a tratar (NNT) de 3 el cual se interpreta como un resultado excelente, según D. Almant[23]. Y finalmente un valor de p de 0,011 entendiendo que se obtuvo un valor p menor a 0,05 lo que es considerado estadísticamente significativo.

Altman define que el número de pacientes necesarios a tratar (abreviado NNT) como el número de pacientes que se estiman necesarios para aplicar el nuevo tratamiento para prevenir un suceso, este fue introducido por Laupacis y cols. en 1988, como una medida clínica útil de las consecuencias de un tratamiento. En la que establecen una interpretación de los datos obtenidos, en los que indica que un valor de 5 o menor puede ser interpretado como un resultado excelente, y un valor mayor a 50 se interpreta como un resultado muy pobre[23].

Ojeda R. encontró que la articaína es superior en infiltraciones bucales para anestesia local y anestesia suplementaria de molares mandibulares. En esta técnica, algunos sugieren que las infiltraciones linguales además de las infiltraciones bucales pueden proporcionar tasas de éxito algo más altas, pero la información es limitada[20]. Por su parte, Leon G. *et al.* indican que el 71% de los pacientes tratados con articaína no sintieron dolor durante el procedimiento quirúrgico[24]. Fan Yang *et al.*, en su análisis estadístico de resultados

concluyen que, en términos de tasa de éxito, es más efectiva una infiltración bucal y lingual con articaína al 4%, que la anestesia troncular para la odontectomía de terceros molares mandibulares[16]. En contraposición Waheed, en el 2020, concluye que no hay diferencia estadísticamente significativa en la administración de anestesia local con una única infiltración de articaína al 4% en la porción bucal (vestibular) del tercer molar inferior retenido, aunque expresa que el grupo control (técnica troncular) tuvo una mayor tasa de éxito[25].

En relación con el dolor evaluado en los 40 pacientes, durante cada momento del acto quirúrgico con técnica infiltrativa se obtuvo una prevalencia del dolor durante odontosección (5/40), mientras que durante el acto quirúrgico con técnica troncular el momento quirúrgico en el que prevaleció el dolor fue durante la incisión (11/40). No se encontraron estudios significativos que relacionara la presencia de dolor según el momento quirúrgico.

Con respecto a las técnicas anestésicas de refuerzo aplicadas en los pacientes que presentaron dolor durante el procedimiento, se obtuvo que, en la técnica infiltrativa, después de haber presentado dolor (10 pacientes en total), 5/10 pacientes ameritaron refuerzo y 5/10 no ameritaron ninguna técnica de refuerzo anestésico durante el procedimiento. Según Sisk y Ojeda, en la escala de calificación de categoría de ocho puntos para la evaluación de la calidad de la anestesia[20], la mitad de los pacientes que presentaron dolor con la técnica infiltrativa en nuestro estudio, están ubicados en la escala 2 (Exitoso - 2) lo que significa que hubo algo de dolor durante el procedimiento, pero no fue necesaria la reinyección después del comienzo de la cirugía. Y la otra mitad de los pacientes que presentaron dolor con la técnica infiltrativa, que ameritaron refuerzo anestésico están ubicados en la escala 3 (Exitoso - 3) que se traduce en que hubo dolor durante el procedimiento que comienzo después de la primera inyección. Sin dolor después de la segunda inyección[20] en el presente estudio el refuerzo intrapulpar el más utilizado (2/5) y el resto dividido equitativamente en refuerzo bucal 1/5, intraligamentoso, y lingual 1/5.

Conclusiones

Se pudo determinar que el anestésico local de articaína al 4% con epinefrina 1;100.000 con técnica infiltrativa en zona vestibular y lingual de terceros molares mandibulares retenidos fue efectivo durante la odontectomía de los mismos. Menos dolor intraoperatorio, 75% de los pacientes no presentaron dolor durante la odontectomía. La escala visual análoga del dolor, la técnica infiltrativa presento un valor máximo menor al grupo control. El tiempo de latencia promedio de acción fue de 2,8 minutos, similar al grupo control. Referente al dolor durante el procedimiento quirúrgico la técnica infiltrativa presento menos dolor que el grupo control. En relación con las técnicas anes-

tésicas de refuerzo la técnica infiltrativa amerito menor cantidad de reinyecciones y ningún paciente amerito refuerzo troncular de rescate.

Se permite establecer que la articaína al 4% con epinefrina 1;100.000 con técnica infiltrativa es una alternativa efectiva para la odontectomía de terceros molares mandibulares retenidos.

Limitaciones y recomendaciones

Parte de las limitaciones fue la evaluación de los posibles efectos postoperatorios de la técnica, así como la duración total de cada odontectomía por lo que se sugiere cronometrar cada procedimiento quirúrgico independiente. Así como determinar posibles efectos postoperatorios de la técnica y replicar el estudio con diferentes operadores para ampliar resultados.

Bibliografía

1. Lieblich SE, Dym H, Fenton D. Dentoalveolar Surgery. Journal of Oral and Maxillofacial Surgery. 2017; 75(8): e50-73.
2. Townend, J V. “Third molar surgery: an audit of the indications for surgery, postoperative complaints and patient satisfaction”. The British journal of oral & maxillofacial surgery vol. 33,4 (1995): 265. doi: 10.1016/0266-4356(95)90027-6.
3. Raja SN, Carr DB, Cohen M, Finnerup NB, Flor H, Gibson S, et al. The revised International Association for the Study of Pain definition of pain: concepts, challenges, and compromises. Pain. 2020; 161(9): 1976.1982.
4. Colmenares S. Estudio comparativo de la eficacia entre la lidocaína al 2% y la articaína al 4% en cirugía de los terceros molares inferiores retenidos. Universidad Central de Venezuela; 2012.
5. Arribas Blanco JM, Rodríguez Pata N, Arrola BE, Beltrán Martín M, Arribas JM, Berlín B. Anestesia local y locorregional en cirugía menor. Semergen. 2001; 27(9).
6. Snoeck M. Articaine: A review of its use for localand regional anesthesia. Local Reg Anesth. 2013 Jun 2; 5(1): 23-33.
7. Galvis Pérez GM. Levobupivacaína como anestésico local en la odontectomia de los terceros molares y su comparación con lidocaína. [Caracas]: Universidad Central de Venezuela; 2004.
8. Patiño R, Díaz A, Darío R, Luis J, Profesor A. Anestésicos locales: de los conceptos básicos a la práctica clínica. Revista Colombiana de Ortopedia y Traumatología. 2010; 24(1): 32-41.
9. Malamed S. Manual de anestesia local. Elsevier. 2013. 409 p.
10. González H. JM. Estudio de la técnica de anestesia troncular convencional y la técnica de anestesia de Akinosi en relación con la efectividad en la extracción de los terceros molares inferiores. Acta Odontol Venez. 1999.
11. Vintimilla R. Complicaciones y riesgos asociados al uso de la anestesia local. Artículo de Revisión [Internet]. [Cuenca-Ecuador]: Universidad Católica de Cuenca; 2021. Available from: https://orcid.org/0000-0002-1657-2578
12. Pezoa N. Prevalencia de variantes anatómicas en el recorrido de los conductos mandibulares. estudio mediante tomografía computarizada. [Valparaíso Chile]: Universidad de Valparaíso; 2012.
13. Rossi MT. Effectiveness of anesthetic solutions for pain control in lower third molar extraction surgeries: a systematic review of randomized clinical trials with network meta-analysis. Clin Oral Investig. 2020.
14. Robertson D. The anesthetic efficacy of articaine in buccal infiltration of mandibular posterior teeth. Journal of the American Dental Association. 2007; 138(8): 1104-1112.

15. Göçmen G, Özkan Y. Comparison of the Efficacy of Local Infiltration and Mandibular Block Anesthesia with Articaine for Harvesting Ramus Grafts. Journal of Oral and Maxillofacial Surgery [Internet]. 2016; 74(11): 2143-50. Available from: http://dx.doi.org/10.1016/j.joms.2016.05.008
16. Yang F, Gao Y, Zhang L, Zheng B, Wang L, Sun H, et al. Local anesthesia for surgical extraction of mandibular third molars: a systematic review and network meta-analysis. Clin Oral Investig. 2020; 24(11): 3781-3800.
17. Toledano-Serrabona J, Gay-Escoda C. Safety and efficacy of articaine 4 % in lower third molar extraction: a systematic review and meta-analysis of randomised clinical trials
18. Camps-Font O, Figueiredo R, Sánchez-Torres A, Clé-Ovejero A, Coulthard P, Gay-Escoda C, ¿et al. Which is the most suitable local anesthetic when inferior nerve blocks are used for impacted mandibular third molar extraction? A network meta-analysis. Int J Oral Maxillofac Surg. 2020; 49(11): 1497-1507.
19. Zhang A, Tang H, Liu S, Ma C, Ma S, Zhao H. Anesthetic Efficiency of Articaine Versus Lidocaine in the Extraction of Lower Third Molars: A Meta-Analysis and Systematic Review. Journal of Oral and Maxillofacial Surgery [Internet]. 2019; 77(1): 18-28. Available from: https://doi.org/10.1016/j.joms.2018.08.020
20. Nina Ojeda R. Articaine al 4% vs lidocaína al 2% en Cirugía Bucal. [La Paz, Bolivia]: Universidad Mayor de San Andrés; 2023.
21. Yuasa H, Sugiura M. Clinical postoperative findings after removal of impacted mandibular third molars: Prediction of postoperative facial swelling and pain based on preoperative variables. British Journal of Oral and Maxillofacial Surgery. 2004; 42(3): 209-214.
22. Boonsiriseth K, Chaimanakarn S, Chewpreecha P, Nonpassopon N, Khanijou M, Ping B, et al. 4% lidocaine versus 4% articaine for inferior alveolar nerve block in impacted lower third molar surgery. J Dent Anesth Pain Med. 2017; 17(1): 29.
23. Almant Douglas. Confidence intervals for the number needed to treat NNT. Br Med J. 1998; (317).
24. García L, Madeleine W, Romero M, Fernando A, Cano G, Wayling LG, et al. Investigación Original eficacia de articaina y lidocaína en extracciones de terceros molares inferiores. Revista Científica Especialidades Odontológicas UG. 2021; 4(2).
25. Waheed N. The efficacy of 4% articaine infiltration anesthesia in the extraction of mandibular molars. [Bagdag-Irak]: University of Baghdad College of Dentistry; 2020. X Disponible en: chrome-extension://efaidnbmnnnibpcajpcglclefindmkaj/https://codental.uobaghdad.edu.iq/wp-content/uploads/sites/14/2021/03/The-efficacy-of-4-articaine-infiltration-anesthesia-in-the-extraction-of-mandibular-molars.pdf

ISSN(e) 2244-8861, ISSN(p) 1856-3201
REVISTA ODONTOLÓGICA DE LOS ANDES
NÚMERO ESPECIAL 2025

RECIBIDO: 19/02/2025, **ACEPTADO**: 12/05/2025. *págs.* **26-35**

ARTÍCULO ORIGINAL

SATISFACCIÓN Y CALIDAD DE VIDA LABORAL DEL RESIDENTE DE CIRUGÍA BUCAL Y MAXILOFACIAL del Hospital Universitario de Caracas

Satisfaction and quality of work life of residents of oral and maxillofacial surgery at the University Hospital of Caracas

POR

JOVIENMILY **VILLEGAS**[1]
SARAHI **DELGADO**[2]
FRANYELIS **PAGLIA**[3]
JESÚS **RIVAS**[4]
YOIMAR **RIVERO**[5]
HENRY **GARCÍA**[6]
MARÍA DANIELA **VIAMONTE**[7]
RONAR **GUDIÑO**[8]

1. Residente de Postgrado de Cirugía y Traumatología Bucal y Maxilofacial del Hospital Universitario de Caracas, Venezuela. jovienmilyv@gmail.com. orcid.org/0000-0001-5084-025X
2. Residente de Postgrado de Cirugía y Traumatología Bucal y Maxilofacial del Hospital Universitario de Caracas, Venezuela. odsarahidelgado@gmail.com. orcid.org/0000-0002-6752-911
3. Residente de Postgrado de Cirugía y Traumatología Bucal y Maxilofacial del Hospital Universitario de Caracas, Venezuela. odpagliadaniela@gmail.com. orcid.org/
4. Cirujano Oral y Maxilofacial y Profesor del Departamento de Cirugía Oral y Maxilofacial, Hospital de Ortopedia Infantil de Caracas, Venezuela. jesusrivas2404@gmail.com. orcid.org/0009-0000-0671-4889.
5. Residente de Postgrado de Cirugía y Traumatología Bucal y Maxilofacial del Hospital Universitario de Caracas, Venezuela. andreinarc8@gmail.com. orcid.org/0009-0000-6052-199X
6. Residente de Postgrado de Cirugía y Traumatología Bucal y Maxilofacial del Hospital Universitario de Caracas, Venezuela. henryagg@gmail.com. orcid.org/0000-0002-1840-7568
7. Residente de Postgrado de Cirugía y Traumatología Bucal y Maxilofacial del Hospital Universitario de Caracas, Venezuela. mdviamonte@gmail.com. orcid.org/0009-0009-7563-7026
8. Cirujano Oral y Maxilofacial y Jefe de Programa del Servicio de Cirugía y Traumatología Oral y Maxilofacial del Hospital Universitario de Caracas, Venezuela. maxilofacialccs@gmail.com. orcid.org/0000-0003-2489-5198

Autor de correspondencia: Villegas Jovienmily. Residente de Postgrado de Cirugía y Traumatología Bucal y Maxilofacial del Hospital Universitario de Caracas, Venezuela. jovienmilyv@gmail.com.

Como citar: Villegas J, Delgado S, Paglia F, Rivas J, Rivero Y, García H, Viamonte MD, Gudiño R. Satisfacción y calidad de vida laboral del residente de cirugía bucal y maxilofacial del Hospital Universitario de Caracas. ROLA, 2025, No Esp. Numero de paginas

Todos los documentos publicados en esta revista se distribuyen bajo una licencia Creative Commons Atribución -No Comercial- Compartir Igual 4.0 Internacional.
Por lo que el envío, procesamiento y publicación de artículos en la revista es totalmente gratuito.

Resumen

El inicio de residencia médica se acompaña de cambios en múltiples dinámicas, incluyendo uso y manejo del tiempo en diversas actividades académicas, cambios en la rutina diaria, estado económico y en ocasiones relocalización geográfica, lo cual condiciona un grado moderado o alto de estrés que puede repercutir en la calidad de vida. El objetivo fue evaluar la calidad del ambiente laboral del residente de postgrado del Servicio de Cirugía Maxilofacial del Hospital Universitario de Caracas, basado en la encuesta Scan of Postgraduate Educational Environment Domains. Se realizo un estudio es descriptivo; el diseño no experimental, trasversal, prospectivo. La población estuvo conformada por trece residentes del Servicio de Cirugía Maxilofacial. Los resultados muestran un ambiente laboral favorable, siendo indispensable para el crecimiento personal y académico, satisfechos con la preparación impartida para su formación un 100% con oportunidades de aprendizaje, retroalimentación y evaluación no solo la preparación académica, si no, destrezas y habilidades clínicas y quirúrgicas 81,8%; destacando 45% se siente en una atmosfera de cooperación, el respeto mutuo predomina 72,7%. El trabajo en equipo 72,7%, teniendo el apoyo de docentes 72,7%. La accesibilidad de superiores 81,8% y disponibilidad 90,9%. El jefe de servicio imparte que el trabajo en equipo es indispensable 81,2%, enfatizando la enseñanza y aprendizaje para acudir a las actividades académicas en un 100%. Se concluye que estos primeros hallazgos indican que el SPEED es adecuado para evaluar la calidad del entorno educativo en programas de postgrado de estudiantes médicos/residentes de manera regular.

PALABRAS CLAVE: residencia médica, ambiente laboral, calidad de vida laboral, satisfacción, trabajo en equipo.

Abstract

The beginning of medical residency is accompanied by changes in multiple dynamics, including the use and management of time in various academic activities, changes in daily routine, economic status, and sometimes geographical relocation, which can lead to a moderate or high degree of stress that can have an impact on quality of life. The objective was to evaluate the quality of the work environment of the postgraduate residents of the Maxillofacial Surgery Service of the University Hospital of Caracas, based on the Scan of Postgraduate Educational Environment Domains survey. A descriptive study, non-experimental, cross-sectional, and prospective design was carried out. The population was made up of thirteen residents of the Maxillofacial Surgery Service. The results show a favorable work environment, being essential for personal and academic growth, satisfied with the preparation given for their training 100% with opportunities for learning, feedback and evaluation not only academic preparation, but also clinical and surgical skills and abilities 81.8%; 45% feel in an atmosphere of cooperation, mutual respect predominates 72.7%. Teamwork 72.7%, with the support of teachers 72.7%. Accessibility of superiors was 81.8%, and availability was 90.9%. The head of service teaches that teamwork is essential, 81.2%, emphasizing teaching and learning to attend academic activities in 100%. It was concluded that these early findings indicate that SPEED is adequate to assess the quality of the educational environment in graduate programs of medical students/residents regularly.

KEYWORDS: quality of life, residents, labor relations, hospital environment, stress, maxillofacial postgraduate degree.

Introducción

La residencia médica (RM) de postgrado se podría definir como la etapa en que el personal de salud como médicos, odontólogos, nutricionistas entre otros profesionales, se forman bajo la supervisión de tutores en instituciones de salud, con un programa educativo competente, para una práctica independiente. Después que ellos completan su formación universitaria básica, están en capacidad de realizar actos profesionales de complejidad y asumir responsabilidad progresiva, por tener formación de especialistas, subespecialistas, y en otros programas de formación reglamentados[1-2]. En esta etapa, se impulsa a los residentes a convertirse en expertos en su especialidad y prepararse para un aprendizaje autodirigido que los acompañara a lo largo de su vida y desarrollo profesional.

El inicio de RM se acompaña de cambios en múltiples dinámicas, incluyendo el uso y manejo del tiempo en diversas actividades académicas, cambios en la rutina diaria, estado económico y en ocasiones relocalización geográfica, lo cual condiciona un grado moderado o alto de estrés que puede repercutir en su bienestar físico, material, personal y emocional, es decir en la calidad de vida[2]. Factores como agotamiento, falta de descanso, disminución de las horas de sueño y la disminución del bienestar en general, pueden tener profundos efectos en la satisfacción laboral y profesional[3-5].

En el artículo de Lipson SK[1], publicado en 2018 sobre salud mental y actitud académica en universitarios, se encontró que, uno de cuatro estudiantes con síntomas de ansiedad no estuvo satisfecho con su experiencia académica, y aproximadamente 30% de los estudiantes con síntomas de ansiedad dudaban si la educación universitaria era útil[4].

Por otro lado, trabajos como los de Sarmiento y Parra Chico[2], que citan a Satterfield y Becerra encontraron alteración en algunos dominios de la calidad de vida en estudiantes de postgrado, siendo las principales causas atribuibles a situaciones estresantes y síndrome de burnout[5-8].

Los contextos desagradables, tensos y conflictivos en la RM se relacionaron con entornos amenazantes y riesgosos en diversas especialidades, sobre todo en especialidades quirúrgicas, de acuerdo con un estudio cuantitativo, descriptivo y transversal publicado en la Revista Internacional de Investigación Ambiental y Salud Pública por la División de Estudios de Posgrado de la Facultad de Medicina de la Universidad Nacional Autónoma de México (UNAM)[3]. Diversos estudios también han señalado que en los primeros años los residentes expresan mayor desacuerdo con acciones que pueden ser consideradas como abusivas y esta percepción disminuye conforme progresan los años de residencia[6,9,10].

Es por esto que es necesario entender el vínculo existente entre ambientes clínicos de los hospitales con residencias asistenciales o programadas de la ciudad de Caracas y formas de violencia desde la perspectiva del residente,

en diferentes especialidades de salud, con un enfoque social y no desde el individuo, describir y analizar como el desequilibrio en la vida laboral y el agotamiento pueden influir en el rendimiento académico y calidad de vida de los residentes en formación. Teniendo como objetivo evaluar la calidad del ambiente laboral del residente de postgrado del servicio de Cirugía y Traumatología Bucal y Maxilofacial del Hospital Universitario de Caracas (CTBMFHUC) basado en la encuesta "Scan of Postgraduate Educational Environment Domains" (SPEED).

Metodología

Se realizo un estudio descriptivo; de acuerdo con la fuente de información y la temporalidad del evento, diseño no experimental trasversal y prospectivo. La población estuvo conformada por trece (13) residentes del servicio de CTBMF Hospital Universitario de Caracas, Venezuela: cuatro de 1er año, cinco de segundo año y cuatro de tercer año. Se realizó una encuesta empleando el instrumento SPEED compuesto por 26 preguntas cerradas las cuales fueron aplicadas al total de la muestra poblacional descrita.

Se envió a cada residente un enlace de la encuesta que debía responder de manera anónima, cronometrando el tiempo de duración en responder la misma, de manera individual, con selección de una opción por pregunta, finalmente debía enviar dicha encuesta y el tiempo de durabilidad al culminar.

En esta investigación los principios éticos estuvieron orientados al uso de la información con fines exclusivamente académicos y de investigación, para este fin los estudiantes firmaron un consentimiento de conformidad con el estudio.

Resultados

En la FIGURA 1 se observa la distribución porcentual de a muestra poblacional integrada por 13 residentes del postgrado de CTBMF; cuatro residentes de 3er año (31%), cinco residentes de 2do año (38%) y 4 de primer año (31%) los cuales participaron en la encuesta SPEED.

Los residentes del postgrado están satisfechos con la preparación impartida para su formación en estudio de cuarto nivel con un 100%, mientras el estilo de enseñanza de sus supervisores establece la duda de una minoría, utilizando las oportunidades de aprendizaje y la retroalimentación ofrecida por los superiores dentro del grupo de residentes de manera efectiva en el desarrollo del postgrado de cirugía maxilofacial, evaluando no solo la preparación académica, si no, destrezas y habilidades clínicas y quirúrgicas en procedimientos impartidos en el medio hospitalario con 81,8% (FIGURA 2).

El estudiante de cuarto nivel es independiente y autónomo para fomentar el conocimiento de acuerdo con su nivel de formación académica y clínica in-

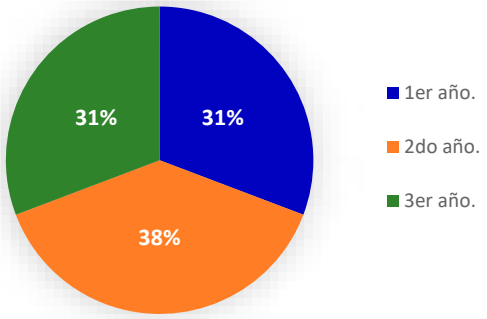

FIGURA 1. Residentes por año del Postgrado de Cirugía y Traumatología Bucal y Maxilofacial.

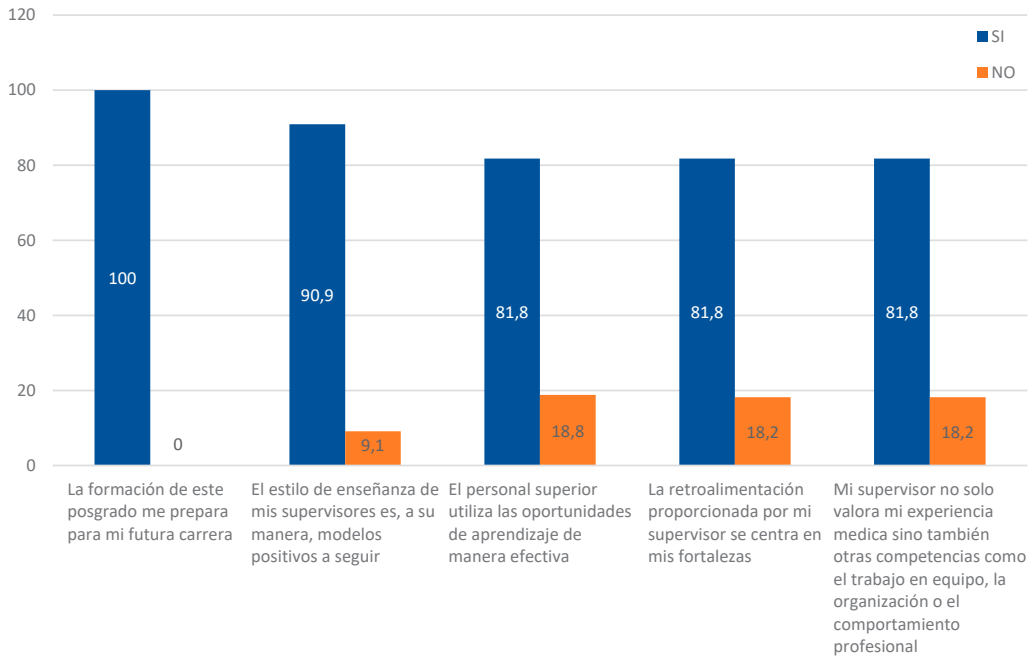

FIGURA 2. Respuesta de residentes de la encuesta SPEED.

trahospitalaria bajo la supervisión de sus superiores respectivamente en un 90,9%, destacando el 45% se siente en una atmosfera de cooperación, mientras el 55% difiere de la misma, sin embargo, el respeto mutuo predomina en dichas circunstancias con un 72,7% y en desacuerdo un 27,3%. El trabajo en equipo y multidisciplinario junto al personal médico, personal de enfermería y demás trabajadores que conforman la institución forma parte indispensable del día a día en un 72,7% y en contra de la relación interdisciplinaria dentro de servicio con 27,3%. Por otro lado, se recalca de manera positiva que el residente no tiene un impacto negativo en el ámbito educativo por parte de los especialistas que imparten la formación en su departamento con un 72,7% (FIGURA 3).

Los supervisores tienen la responsabilidad de estar disponibles en momentos requeridos por sus subordinados para guiar y responder cualquier duda que se presente durante el desarrollo académico y clínico dentro del

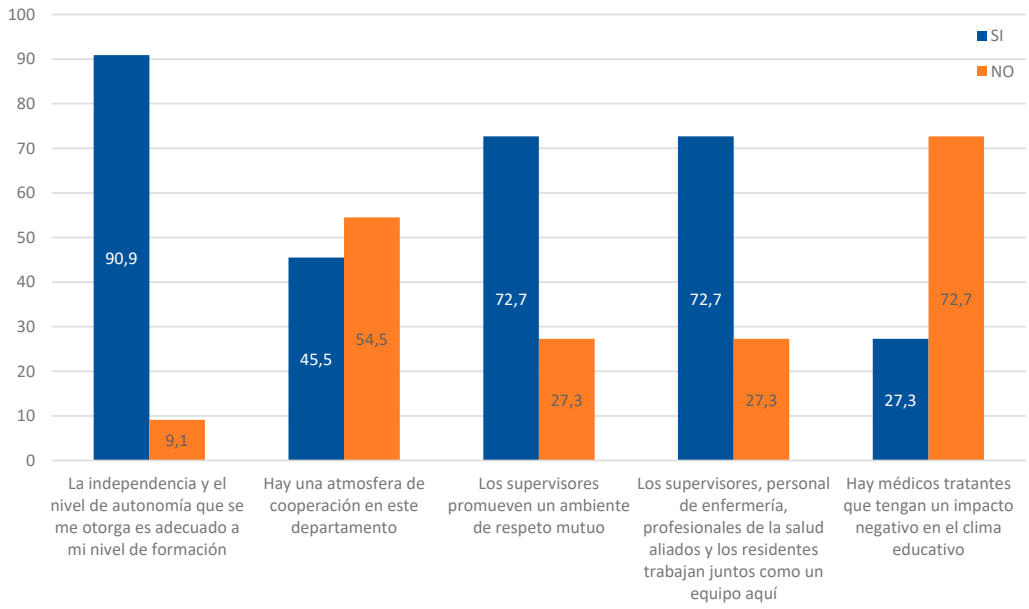

FIGURA 3. Respuesta de residentes de la encuesta SPEE.

postgrado siendo accesibles con un 81,8% y de manera satisfactoria con una disponibilidad de 90,9%. El jefe de servicio ayuda, aconseja e imparte que el trabajo en equipo es indispensable para lograr el estudio de cuarto nivel, no solo como profesional, si no como personal de salud con calidad humana teniendo acceso al mismo con un 81,2%, enfatizando la enseñanza y aprendizaje para acudir a las actividades académicas en un 100% (FIGURA 4).

El tiempo transcurrido para el llenado de la encuesta estuvo comprendido en 2 grupos, el primer grupo con tiempo de 1 a 3 min con un 76,9% y segundo grupo de 3 a 5 min con un 23,1% (FIGURA 5).

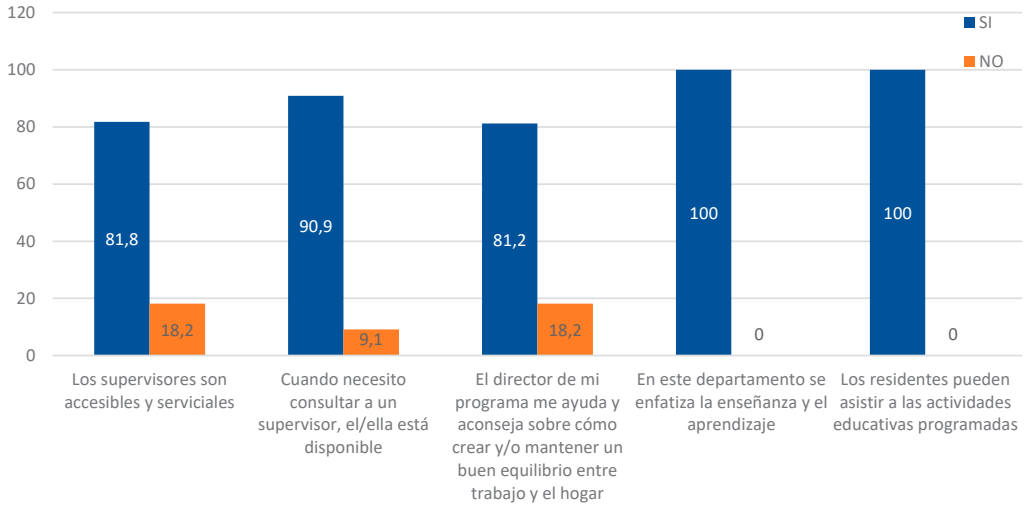

FIGURA 4. Respuesta de residentes de la encuesta SPEED.

FIGURA 5. Tiempo transcurrido del residente en responder en su totalidad la encuesta SPEED.

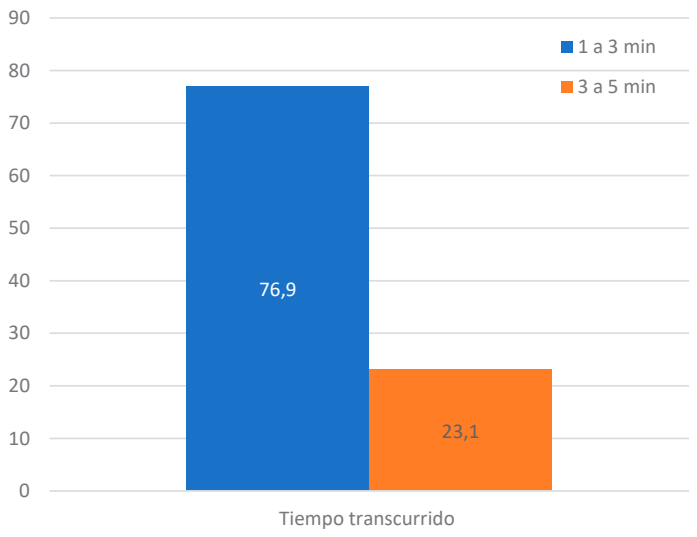

Discusión

Los resultados obtenidos en este estudio sobre la calidad de vida de los residentes del área de la salud en los hospitales reflejan una serie de desafíos comunes en la formación médica. En consonancia con investigaciones previas, los residentes enfrentan una carga de trabajo significativa, horarios irregulares y altos niveles de estrés, lo que afecta negativamente su bienestar físico, mental y emocional. En el estudio realizado por Kassam *et al.*[11] se encontró que existe una prevalencia de bajo bienestar en más de la mitad de los casos en una muestra de 317 médicos residentes en Alberta, Canadá.

La evaluación de las actividades formativas es uno de los aspectos básicos en el proceso de análisis y mejora continuada del aprendizaje. A este respecto, la estructura formal de evaluación de la calidad docente se realiza principalmente a través de las evaluaciones regladas y las encuestas. Son varios los autores que consideran la información del propio residente referente a la calidad docente y apoyo formativo recibido como uno de los instrumentos de monitorización del sistema[12].

En este trabajo, la encuesta aplicada SPEED se enfoca en los aspectos educativos y académicos del postgrado, así como de las relaciones interpersonales profesor /residente, trabajo en equipo, supervisión y retroalimentación. En este sentido se observó que existe un alto grado de satisfacción, por encima del 80% e incluso hasta 100% en la mayoría de los ítems relacionados con la preparación, programa y supervisión académica, similar al estudio de Posada Uribe *et al.*[13] en Colombia, donde se aplicó una encuesta similar (Posgraduate Hospital Educacional Envioroment Meassure), en postgrados clínicos y quirúrgicos de una universidad privada en Medellín, identificando una correlación positiva entre el ambiente laboral y el bienestar mental, aspectos determinantes en la formación de los residentes.

Así mismo, en la Universidad Simón Bolívar en Colombia, un estudio publicado en 2023 por Soto, donde se evalúa las condiciones relacionadas con la capacidad, seguridad, bienestar, organización administrativa, personal docente y mejora continua, encontró que la gran mayoría de los residentes encuestados están satisfechos, como opinión general, del programa de especialidad cursado[14].

A pesar de que el 72,7% de los encuestados en este trabajo opinan que existe respeto mutuo y buenas relaciones interpersonales y de cooperación entre profesores, personal de enfermería, residentes y profesionales de salud aliados, un porcentaje no despreciable (54,5%) manifiestan una inadecuada atmosfera de cooperación lo cual se contradice con el resultado anterior, esto quizás está influenciado por el estrés, competencias y percepción individual , así como el inicio de programas académicos en hospitales no conocidos previamente. Aunque existen algunas medidas de bienestar implementadas en los centros hospitalarios, su impacto aun es limitado para contrarrestar los efectos de la sobrecarga laboral y cambios de vida que ocurren en el periodo de postgrado.

En base a los resultados obtenidos, se puede considerar que a pesar de que la especialidad de cirugía bucal y maxilofacial en este hospital es relativamente nueva, tiene un alto grado de satisfacción global formativa para los residentes que la conforman y aunque el número de personas encuestadas no es representativa ni extrapolable a otros hospitales, la encuesta aplicada permite explorar el grado de satisfacción o insatisfacción de los residentes, tomando en cuenta que todo proceso de formación debe minimizar o incluso estar exento de situaciones de insatisfacción, además, evidencia la situación del programa de formación y genera una reflexión acerca de las oportunidades de mejora, con la puesta en marcha de mecanismos de resolución coordinados entre la unidad docente, el centro asistencial, y los propios protagonistas , que en este caso son los especialistas en formación.

Conclusión

Se logro el objetivo de desarrollar un instrumento conciso de sólo 26 ítems para evaluar la calidad del entorno educativo en Scan of Postgraduate Medical Education, que parece factible para su aplicación regular. En el proceso de desarrollo, se siguieron las sugerencias de los expertos de utilizar un marco teórico rector y basarnos en trabajos anteriores. Los primeros hallazgos aquí logrados indican que el SPEED es adecuado para evaluar la calidad del entorno educativo en programas de postgrado de estudiantes médicos/residentes de manera regular. Una mayor validación del SPEED puede no sólo respaldar el marco teórico rector como sólido, sino que también puede ayudar a converger las líneas de investigación del entorno educativo hacia un lenguaje y un marco de referencia conjuntos.

Bibliografía

1. Lipson SK, Eisenberg D. Mental health and academic attitudes and expectations in university populations: results from the healthy minds study. J Ment Health. 2018; 27(3): 205-213. Available in: http://dx.doi.org/10.1080/09638237.2017.1417567.
2. Sarmiento PJ, Parra Chico A. Calidad de vida en médicos en formación de posgrado. Persona y Bioética. 2015; 19: 290-302. (Satterfield JM, Becerra C. Developmental Challenges Stressors, and Coping in Medical Residents: A Qualitative Analysis of Support Groups. M). https://doi.org/10.5294/PEBI.2015.19.2.8
3. Hamui-Sutton L, Paz-Rodriguez F, Sánchez-Guzmán A, Vives-Varela T, Corona T. Violence and Clinical Learning Environments in Medical Residencies. International Journal of Environmental Research and Public Health. 2023; 20(18): 6754. https://doi.org/10.3390/ijerph20186754
4. Snell L, Tallett S, Haist S, Hays R, Norcini J, Prince K, et al. A review of the evaluation of clinical teaching: new perspectives and challenges. 2000; Med Educ 34: 862-870. PMID: 11012937
5. Fluit CR, Bolhuis S, Grol R, Laan R, Wensing M. Assessing the quality of clinical teachers: a systematic review of content and quality of questionnaires for assessing clinical teachers. 2010; J Gen Intern Med 25: 1337-1345. doi: 10.1007/s11606-010-1458-y PMID: 20703952
6. Schonrock-Adema J, Bouwkamp-Timmer T, Van Hell EA, Cohen-Schotanus J. Key elements in assessing the educational environment: where is the theory? Adv Health Sci Educ Theory Pract. 2012; 17: 727-742. doi: 10.1007/s10459-011-9346-8 PMID: 22307806
7. Van Vendeloo SN, Brand PL, Verheyen CC. Burnout and quality of life among orthopaedic trainees in a modern educational programme: importance of the learning climate. 2014; Bone Joint J 96-B: 1133-1138. doi: 10.1302/0301-620X.96B8.33609 PMID: 25086133
8. Fluit C, Bolhuis S, Grol R, Ham M, Feskens R, Laan R, et al. Evaluation and feedback for effective clinical teaching in postgraduate medical education: Validation of an assessment instrument incor- porating the CanMEDS roles. 2012; Med Teach 34: 893-901. doi: 10.3109/0142159X.2012.699114 PMID: 22816979.
9. Dornan T, Tan N, Boshuizen H, Gick R, Isba R, Mann K, et al. How and what do medical students learn in clerkships? Experience based learning (ExBL). Adv Health Sci Educ Theory Pract. 2014; 19: 721-749. doi: 10.1007/s10459-014-9501-0 PMID: 24638146
10. Shehnaz, Syed Ilyas et al. “Development and validation of the AMEET inventory: An instrument measuring medical faculty members’ perception of their educational environment.” Medical teacher vol. 37.7 (2015): 660-669. doi:10.3109/0142159X.2014.947935
11. Kassam A, Horton J, Shoimer I, Patten S. Predictors of Well Being in Resident Physicians: A Descriptive and Psychometric Study. Journal of Graduate Medical Education Published online. 2015; Disponible en: http://dx.doi.org/10.4300/JGME-D-14-00022.1
12. Moro J, Tejedor JM, Zancajo JL. Evaluadores del Proceso de Acreditación para la Formación Sanitaria Especializada del Ministerio de Sanidad y Consumo. Valladolid España) Rev Calidad Asistencial. 2006; 21(2): 82-86. Disponible en: https://www.elsevier.es/es-revista-revista-calidad-asistencial-256-pdf-S1134282X06707618.
13. Posada Uribe MA, Vargas González V, Orrego Morales C, Cataño C, Vásquez EM, Restrepo D. Ambiente educacional y bienestar mental de los residentes de posgrados médicos y quirúrgicos en Medellín, Colombia. rev.colomb.psiquiatr. [Internet]. 2023 Mar [cited 2025 May 15]; 52(1): 20-28. Available from: http://www.scielo.org.co/scielo.php?script=sci_arttext&pid=S0034-74502023000100020&lng=en. Epub May 23, 2023. https://doi.org/10.1016/j.rcp.2021.02.003.
14. Soto A CI. Perception, Satisfaction, Quality, Medical and Surgical Specializations, Resident Doctors. Field Research. Disponible en: https://bonga.unisimon.edu.co/bitstreams/55ded467-73a4-4b71-8968-9676049fba7e/download

Anexo

Preguntas	Respuestas	Resultas (%)
1. La formación de este posgrado me prepara para mi futura carrera	Si	100
	No	0
2. Las oportunidades de aprendizaje clínico en este programa incluyen todas las habilidades clínicas requeridas	Si	100
	No	0
3. Este puesto incluye todas las habilidades prácticas y clínicas adecuadas que se adquirirán	Si	100
	No	0
4. El programa educativo formal está dirigido a mis necesidades de aprendizaje	Si	100
	No	0
5. El estilo de enseñanza de mis supervisores es, a su manera, modelos positivos a seguir	Si	90,9
	No	9,1
6. Se me pide periódicamente que proporcione una justificación de las decisiones clínicas que tomo y mis acciones	Si	100
	No	0
7. El personal superior utiliza las oportunidades de aprendizaje de manera efectiva	Si	81,8
	No	18,2
8. La retroalimentación proporcionada por mi supervisor se centra en mis fortalezas	Si	81,8
	No	18,2
9. Mi supervisor no solo valora mi experiencia medica sino también otras competencias como el trabajo en equipo, la organización o el comportamiento profesional	Si	81,8
	No	18,2
10. La independencia y el nivel de autonomía que se me otorga es adecuado a mi nivel de formación	Si	90,9
	No	9,1
11. La responsabilidad y el nivel de responsabilidad clínica que se me ha otorgado es apropiado a mi nivel de formación	Si	100
	No	0
12. Mi supervisor me da suficiente libertad para realizar de forma independiente tareas que se ajustan a mis nivele actuales de conocimiento y habilidades	Si	100
	No	0
13. Mi supervisor me anima a descubrir cosas por mí mismo	Si	100
	No	0
14. En las entrevistas de evaluación, el director del programa proporciona un vínculo claro con los objetivos de aprendizaje previamente definidos	Si	100
	No	0
15. Los supervisores son respetuosos con los residentes	Si	90,9
	No	9,1
16. Hay una atmosfera de cooperación y respeto mutuo en este departamento	Si	45,5
	No	54,5
17. Los supervisores promueven un ambiente de respeto mutuo	Si	72,7
	No	27,3
18. Los supervisores, personal de enfermería, profesionales de la salud aliados y los residentes trabajan juntos como un equipo aquí	Si	72,7
	No	27,3
19. Me siento parte del equipo que trabaja aquí	Si	81,8
	No	18,2
20. Hay médicos tratantes que tengan un impacto negativo en el clima educativo	Si	27,3
	No	72,7
21. Los supervisores son accesibles y serviciales	Si	81,8
	No	18,2
22. Cuando necesito consultar a un supervisor, el/ella está disponible	Si	90,9
	No	9,1
23. El director de mi programa me ayuda y aconseja sobre cómo crear y/o mantener un buen equilibrio entre trabajo y el hogar	Si	81,8
	No	18,2
24. En este departamento se enfatiza la enseñanza y el aprendizaje	Si	100
	No	0
25. Los residentes pueden asistir a las actividades educativas programadas	Si	100
	No	0
26. El personal parece tomar en serio los comentarios de los alumnos sobre el programa de formación	Si	100
	No	0

ISSN(e) 2244-8861, ISSN(p) 1856-3201
REVISTA ODONTOLÓGICA DE LOS ANDES
NÚMERO ESPECIAL 2025

RECIBIDO: 20/02/2025, **ACEPTADO**: 28/04/2025. *págs.* **36-50**

ARTÍCULO ORIGINAL

CONCEPTOS ACTUALES DE ANÁLISIS Y EVALUACIÓN FACIAL EN CIRUGÍA ESTÉTICA: nuevos paradigmas

Current concepts of facial analysis and evaluation in cosmetic surgery: new paradigms

POR

NATALIA **CARDONA GÓMEZ**[1]

PAOLO **VERONA GUZMÁN**[2]

JANNETH **ZUNIGA**[3]

1. Cirujana Oral y Maxilofacial. Fellowship de Cirugía Estética Facial ALACIBU. Práctica privada en Pereira, Colombia. natalia@cardonamaxilofacial.com. orcid.org/0000-0002-2662-2364.
2. Cirujano Oral y Maxilofacial. Coordinador del fellowship y board de Cirugía Estética Facial ALACIBU. veronapaolo@hotmail.com. orcid.org/0000-0001-8831-12
3. Cirujana Oral y Maxilofacial, Magister en Ciencias Básicas Médicas. Profesor y Directora del posgrado de Cirugía Maxilofacial de la Universidad del Valle Colombia. janneth.zuniga@correounivalle.edu.co. orcid.org/0000-0002-9167-9906

Autor de Correspondencia: Paolo Verona Guzmán. Dirección Avenida Fabricio Ojeda, C.C Los Corales 1-5 CIMAX. Lechería 6016, Venezuela. Celular: +58 4148222051. veronapaolo@hotmail.com.

Como citar: Cardona-Gómez N, Verona-Guzmán P, Zuniga J. Conceptos actuales de análisis y evaluación facial en cirugía estética: nuevos paradigmas. ROLA, 2025, No Esp. 36-50.

Todos los documentos publicados en esta revista se distribuyen bajo una licencia Creative Commons Atribución -No Comercial- Compartir Igual 4.0 Internacional.
Por lo que el envío, procesamiento y publicación de artículos en la revista es totalmente gratuito.

Resumen

El análisis facial se ha consolidado como un pilar fundamental en la planificación de cirugías y procedimientos estéticos faciales, el cual en la actualidad no se basa en parámetros de líneas y ángulos, es a través de proporciones y simetrías lo que nos define un rostro armonioso. El presente artículo busca establecer una metodología de evaluación que contemple la totalidad de la cara como un conjunto, en lugar de centrarse exclusivamente en áreas específicas o según la experticia del tratante. El análisis facial detallado en la consulta inicial es crucial para establecer expectativas realistas y aumentar la satisfacción del paciente. Herramientas como la Línea de Barcelona han sido validadas para evaluar la proyección maxilar y su relación con la armonía facial, proporcionando una alternativa a los parámetros cefalométricos bidimensionales tradicionales. Además, la imagenología tridimensional en la evaluación preoperatoria permite un abordaje más preciso y personalizado para cada paciente. Estos avances subrayan la importancia de un análisis facial exhaustivo y el uso de tecnologías avanzadas para obtener resultados óptimos en cirugía estética facial.

PALABRAS CLAVE: análisis facial, cirugía estética facial, imagenología tridimensional, planificación quirúrgica, simetría facial, proporciones faciales.

Abstract

Facial analysis has established itself as a fundamental pillar in the planning of facial aesthetic surgeries and procedures, which is currently not based on parameters of lines and angles; it is through proportions and symmetries that define a harmonious face. This article seeks to establish an assessment methodology that considers the whole face, rather than focusing exclusively on specific areas or according to the dealer's expertise. Detailed facial analysis at the initial consultation is crucial for setting realistic expectations and increasing patient satisfaction. Tools such as the Barcelona Line have been validated to evaluate maxillary projection and its relationship with facial harmony, providing an alternative to traditional two-dimensional cephalometric parameters. In addition, three-dimensional imaging in the preoperative evaluation allows a more precise and personalized approach for each patient. These advances underscore the importance of thorough facial analysis and the use of advanced technologies for optimal results in facial cosmetic surgery.

KEYWORDS: facial analysis, facial cosmetic surgery, three-dimensional imaging, surgical planning, facial symmetry, facial proportions.

Introducción

El análisis facial es un componente fundamental en la planificación de cirugías y procedimientos estéticos faciales, ya que permite una evaluación precisa de las proporciones y simetría del rostro, facilitando la toma de decisiones quirúrgicas y la optimización de resultados estéticos y funcionales[1].

La integración de tecnologías, como la imagenología tridimensional (escáner facial), ha revolucionado la forma en que los cirujanos planifican los procedimientos faciales, proporcionando una visión detallada de las estructuras anatómicas y permitiendo una mayor predictibilidad en los resultados[2].

En el campo de la cirugía estética facial, diversos autores citados por Niamtu J[3] en 2016, han abordado la importancia del análisis facial en la planificación quirúrgica, destaca que una consulta inicial estructurada, basada en un análisis facial detallado, es fundamental para establecer expectativas realistas en los pacientes y mejorar la satisfacción postoperatoria. De manera similar, estudios recientes han validado el uso de herramientas como la "Línea de Barcelona", desarrollada por Hernández-Alfaro F. *et al.*[1] para evaluar la proyección maxilar y su relación con la armonía facial, en contraste con parámetros cefalométricos bidimensionales existentes como el plano de Frankfurt, nasión-maxilar /mandíbula o medidas craneales. Además, investigaciones como la de Tzou CHJ *et al.*[4] han resaltado la relevancia de la imagenología tridimensional en la evaluación preoperatoria, permitiendo un abordaje más preciso y personalizado en cada paciente.

A pesar de los avances en la evaluación facial, uno de los principales problemas identificados es la fragmentación de los métodos de análisis según la especialidad del tratante. En muchas ocasiones, los Cirujanos Plásticos, Maxilofaciales y Otorrinolaringólogos utilizan diversos criterios para evaluar la misma estructura facial, lo que puede generar discrepancias en los resultados finales[5]. Esta disparidad destaca la necesidad de desarrollar un enfoque integral que permita unificar los criterios de análisis y optimizar la planificación quirúrgica.

El presente trabajo tiene como objetivo proponer un análisis y evaluación facial para procedimientos y cirugías estéticas, independientemente del área de experticia del tratante. Se busca establecer una metodología de evaluación que contemple la totalidad de la cara como un conjunto armónico, en lugar de centrarse exclusivamente en áreas específicas. Al adoptar este enfoque holístico, se pretende mejorar la predictibilidad de los resultados y promover una mayor estandarización en la planificación quirúrgica en cirugía estética facial.

Metodología

Este estudio se basa en una revisión de la literatura científica reciente (2014-2025) con un enfoque cualitativo de tipo descriptivo no experimental y de corte retrospectivo-transversal. Se realizó una búsqueda electrónica en Mar-

zo del 2025 en la base de datos bibliográfica de PubMed (U.S. National Library of Medicine, National Institutes of Health). Los artículos resultantes fueron examinados por dos observadores para poder discernir cuáles cumplían los criterios de inclusión a partir de la lectura del resumen y del título. En el caso de que ambos observadores no coincidieran en la evaluación, un tercer observador realizaba la valoración final. Se inició con un universo de 100 artículos donde se seleccionaron como muestra 60 de estos artículos científicos. Los criterios de inclusión fueron: artículos de los últimos 11 años, en idioma inglés, que cotejen análisis cínicos y fotográficos en análisis y evaluación facial en cirugía estética. Los criterios de exclusión fueron: artículos con más de 11 años de antigüedad, idioma diferente al inglés, series que no reportasen datos clínicos, casos clínicos individuales, series de pacientes que no incluyeran seguimiento y/o revisión por el periodo establecido anteriormente.

Resultados

En la revisión de la literatura científica reciente (2014-2025), se identificaron diversas fuentes relevantes que abordan el análisis clínico y fotográfico preoperatorio en cirugía estética facial. Estas investigaciones se clasifican en revisiones sistemáticas, estudios observacionales y metaanálisis, proporcionando un marco integral para la evaluación preoperatoria.

Uno de los conceptos más recientes (2024), es el modelo de "Diseño Estético Facial 3D" de Hernandez-Alfaro[6] donde un rostro armonioso debe cumplir dos reglas principales: simetría y proyección facial (proporciones verticales, transversales y anteroposteriores). Refiere, que los rostros armoniosos son simétricos, pero, no existen rostros completamente simétricos. El objetivo debe ser lograr la simetría suficiente para que el paciente sea percibido como simétrico por él mismo y por sus compañeros. Sturm-O'Brien, A *et al.*[7] señalan que, si bien la cirugía plástica facial ha sido históricamente dominada por ideales de belleza caucásicos, existe un creciente reconocimiento de la necesidad de personalizar los procedimientos para reflejar la diversidad étnica. Se discute cómo las características faciales únicas de diferentes grupos étnicos, como la estructura nasal, la forma de los párpados y la proyección del mentón, requieren enfoques quirúrgicos específicos. Además, el artículo subraya la importancia de la comunicación y la comprensión cultural entre cirujanos y pacientes para garantizar resultados satisfactorios y naturales que respeten la identidad étnica del paciente. Se concluye que la cirugía plástica facial debe evolucionar para abrazar la diversidad y ofrecer tratamientos individualizados que armonicen con los rasgos étnicos distintivos.

La fotografía clínica ha sido un pilar en la cirugía estética desde la década de 1900. La importancia de la fotografía clínica para un campo tan visual como la cirugía plástica facial siempre ha estado clara, y las fotografías en 2D

de los pacientes antes y después de la cirugía se convirtieron en un pilar en la práctica clínica. Parsa S. *et al.*[8] evaluaron artículos actuales y anteriores utilizando una búsqueda en PubMed con términos clave como fotografía clínica 2D, fotografía clínica 3D, software de fotografía actual, reconstrucción de realidad aumentada, fotografía de inteligencia artificial (IA), almacenamiento de datos móviles y almacenamiento en la nube. Las consideraciones importantes para la captura de imágenes actual incluyen un dispositivo con una pantalla de visualización cuadriculada y alta resolución de megapíxeles, un trípode con base niveladora, iluminación de estudio con luz de doble fuente, fondo mate estandarizado y coherencia en la orientación del paciente.

Adicionalmente, refieren que en la actualidad la iluminación fotográfica depende en gran medida de la habilidad del usuario para ajustar la configuración. Sin embargo, los avances en inteligencia artificial prometen revolucionar este aspecto, introduciendo la 'iluminación inteligente' en la fotografía clínica. Con esta tecnología, el profesional simplemente indicaría el resultado deseado al software, y la IA generaría automáticamente imágenes con la iluminación óptima. Además, la IA ha demostrado ser una herramienta valiosa según ellos, para predecir los resultados de procedimientos cosméticos, mejorando tanto la confianza como la satisfacción de los pacientes. A medida que los algoritmos de IA continúen perfeccionándose, es probable que su capacidad para predecir resultados en una amplia gama de procedimientos cosméticos siga creciendo[8].

Por otra parte, Armengou X. *et al.*[9] describieron en su artículo una revisión bibliográfica para describir las mediciones y los principios antropométricos más importantes y clínicamente relevantes para el análisis facial, tanto para el rostro completo como para tres regiones faciales estéticamente relevantes: la región periorbitaria, la nariz y la región perioral. Concluyen que, aunque el atractivo y la percepción estética son subjetivos, la evaluación objetiva de la anatomía de la superficie facial a través de mediciones antropométricas puede mejorar el análisis.

Discusión

El examen facial en la actualidad no se basa en parámetros de líneas y ángulos, es a través de proporciones y simetrías lo que nos define un rostro armonioso[6]. La evolución del análisis facial abarca desde las proporciones ideales de la antigüedad hasta las modernas técnicas tridimensionales. Los antiguos griegos, con su profunda apreciación por la estética, sentaron las bases para la evaluación de la belleza facial a través de la filosofía y la escultura. Posteriormente, figuras como Leonardo da Vinci enriquecieron este campo con estudios detallados sobre las proporciones humanas. En el siglo XIX, se formalizó la antropometría facial, introduciendo mediciones precisas

de puntos de referencia faciales. El siglo XX marcó un hito con la adopción de la fotografía estandarizada y el desarrollo de técnicas cefalométricas, impulsando significativamente el análisis facial[10]. El siglo XXI ha sido testigo de una transformación radical con la incorporación de la tecnología 3D, que permite análisis volumétricos detallados y simulaciones quirúrgicas de alta precisión. Además, la inteligencia artificial y la realidad aumentada están revolucionando el campo, facilitando análisis automatizados y visualizaciones inmersivas[8].

Existen dos parámetros importantes donde el paciente se enfrenta a sus características clínicas físicas: el espejo y la fotografía; por lo tanto, son dos elementos fundamentales para la consulta. El espejo, es importante para que de manera dinámica y conjunta se le explique al paciente sus características y potenciales de mejora; sin embargo, la fotografía permite exponerle al paciente con detalle cada condición desde diferentes planos faciales (perfil, tres cuartos, submentovertex, tanto en reposo como en sonrisa (FIGURA 1), discutir con el paciente las opciones de tratamiento, sus expectativas y comparar su caso antes y después.

FIGURA 1. Fotografías 2D para los procedimientos de cirugía facial en reposo y sonrisa: frente, tres cuartos y perfil.

La orientación de la cabeza es un factor clave en la toma de fotografías para el análisis facial y la planificación del tratamiento, porque influye en la percepción anteroposterior de la cara y principalmente del complejo maxilomandibular pudiendo resultar en un diagnóstico incorrecto[11]. Se han descrito varios planos de referencia para la orientación de la cabeza, uno de los más utilizados es el plano horizontal de Frankfort (FH), sin embargo, se ha encontrado que el plano FH se desvía del plano horizontal verdadero dependiendo de la inclinación de la cabeza, especialmente en pacientes con deformidades

dentales o faciales[12]. Por el contrario, la posición natural de la cabeza (PNC) y la orientación natural de la cabeza (ONC) ofrecen métodos alternativos para el análisis facial clínico, permitiendo el uso de líneas verticales y horizontales precisas. La PNC se define como la postura fisiológica que una persona siente como más cómoda y natural[13]. Se ha establecido como la referencia ideal en el "análisis cefalométrico" debido a su fiabilidad y consistencia, ya que se basa en un punto de referencia distante y, por lo tanto, no se ve afectada por las variaciones en la base del cráneo[12,14].

Aunque existen diversas técnicas para que un paciente logre la ONC, la más común es instruir al individuo a mirar hacia adelante a un punto situado frente a él, a la altura de los ojos (por ejemplo, mirándose en un espejo). Sin embargo, la orientación de la cabeza puede presentar cierta subjetividad, ya que depende de las indicaciones dadas al paciente para alcanzar una postura natural, y en ocasiones requiere la experiencia del profesional clínico[15].

La Línea de Barcelona (LB) descrita por Hernández-Alfaro F. *et al.*[1] es una manera de evaluar la posición anteroposterior del maxilar y la base nasal. Se trata de trazar una línea vertical a 90° de una horizontal verdadera sobre una fotografía del paciente sonriente en la posición natural de la cabeza. Esta línea inicia en el punto blando de la glabela y se proyecta perpendicularmente. En la posición correcta, debe coincidir con el incisivo central superior, o con un margen ≥ 4 mm como se muestra en la FIGURA 2.

Si fijamos un plano coronal a través del nasion de tejidos blandos con el paciente en reposo (PNC), todos los elementos de una cara armoniosa deberían proyectarse básicamente delante de este plano. Esto obviamente depende de la proyección relativa del maxilar y la mandíbula involucrando también la nariz, los labios y el mentón[6].



FIGURA 2. Línea de Barcelona: Una línea vertical a 90° de una horizontal verdadera sobre una fotografía del paciente sonriente en la posición natural de la cabeza. Esta línea inicia en el punto blando de la glabela y se proyecta perpendicularmente. En la posición correcta, debe coincidir con el incisivo central superior, o con un margen ≥ 4 mm, y con pogonion blando.

La precisión del análisis facial, como el que se realiza mediante la Línea de Barcelona y el plano de tejidos blandos (STP), es fundamental para lograr resultados estéticos armoniosos. Sin embargo, es crucial reconocer que la interpretación de estos análisis no puede ser universal, ya que las características faciales varían significativamente entre individuos de diferentes razas y etnias (FIGURA 3).

FIGURA 3. Múltiples etnias donde se evidencias características principalmente de la nariz diferentes.

La raza, definida por rasgos físicos distintivos como el color de piel, textura del cabello y la estructura ósea[16], influye directamente en la posición y proyección del maxilar, la mandíbula y otros elementos faciales. Del mismo modo, la etnia, que abarca aspectos culturales, de nacionalidad, religión o de ascendencia compartida[16], puede influir en las preferencias estéticas y las expectativas de los pacientes. Por lo tanto, al aplicar técnicas de análisis facial, es esencial considerar la diversidad racial y étnica para personalizar los planes de tratamiento y asegurar resultados que respeten la individualidad de cada paciente.

Al analizar el rostro, la evaluación de la piel merece una atención especial. A pesar de que consideramos la cara como una única unidad, la piel presenta las características arriba mencionadas diferentes en cada región anatómica y según el área quirúrgica a intervenir o tipo de procedimiento a realizar de-

bemos hacer énfasis en su análisis. Por ejemplo, la piel del Radix y dorsum tiene un espesor aproximado de 1.51 mm, diferente al espesor encontrado de la punta nasal de 1.7 a 1.9 mm[17]. Sin embargo, esto puede variar según la raza de cada paciente.

La textura, el grosor, la elasticidad y el daño solar de la piel son factores críticos que contribuyen a la apariencia facial general. A medida que una persona envejece, la proliferación de queratinocitos basales se reduce, lo que resulta en un adelgazamiento general de la epidermis, además también se ve afectada directamente por la exposición al medio ambiente, especialmente la radiación ultravioleta (UV) del sol[18].

Clínicamente, a nivel nasal esto se manifiesta que en pieles gruesas encontraremos mayor dificultad para conseguir definición de la forma debido a la falta de soporte por la debilidad y delgadez de los cartílagos alares, habrá mayor contracción cicatricial y edema, por lo que debemos asegurarnos de conseguir un buen soporte y estabilidad durante la cirugía. Por otra parte, pieles finas o delgadas es muy fácil conseguir una gran definición, pero cualquier error, textura o asimetría puede ser más visible debido a la fina capa de la piel. Existe un grosor intermedio de piel que se atribuye principalmente a la etnia latina, al ser una mezcla de muchas razas, donde podemos encontrar una combinación de las características de piel gruesa y fina. En este tipo de piel se recomienda la combinación de varias técnicas quirúrgicas ya que no existe un patrón exacto como el que puede existir en rasgos étnicos puros.

Los procedimientos de rejuvenecimiento facial como lifting frontal, de cejas, de cara y/o de cuello, ameritan adicionalmente tener en cuenta que la piel envejecida desarrolla intrínsecamente manchas pigmentadas, tez moteada, textura áspera, seca, telangiectasia ("arañas vasculares"), decoloración amarillenta, adelgazamiento y pérdida de elasticidad[19], por lo que cuidados adicionales como rutina de "Skin care" o rutinas cosméticas como exosomas, hidratación facial, laser, radiofrecuencia, entre otros; potencian los resultados quirúrgicos.

El análisis de la glabela y el radix, juega un rol fundamental en uno de los parámetros más importantes en la actualidad para esclarecer la adecuada posición y proyección de las demás estructuras de la cara como lo son la nariz, los maxilares y el mentón. La glabela se define como el punto más prominente de la frente al evaluarla de perfil[10]. Debido a su simplicidad para la localización, ha sido definida por diferentes autores como la clave para el posicionamiento anteroposterior del maxilar[1,20]. El Radix se define como un área curva que comienza a nivel de la cresta orbitaria superior y continua inferiormente hasta la correspondiente del canto lateral del ojo; en dicha zona se localiza nasion (N), definida como la depresión más profunda de la nariz; normalmente corresponde a la sutura nasofrontal[10].

La evaluación del radix depende del sexo y la etnia de los pacientes, las pacientes femeninas presentan un radix menos marcados y profundos que pacientes masculinos, por lo tanto, esa profundidad del radix nos proporcionará un aumento o disminución en la longitud del dorso nasal[21]. Como se evidencia en el paciente de la FIGURA 4, quien presenta una aparente macrorinia, y ésta juega un papel protagonista en su rostro. Al realizar el análisis facial, se evidencia un aumento en la proyección anteroposterior del radix y por lo tanto una retroposición del incisivo central superior. El paciente fue sometido a rinoplastia primaria, donde se realizó una disminución de altura del radix, un manejo de preservación del dorso y estructuración de la punta nasal. Con este procedimiento quirúrgico, se logró proporcionar un balance entre la posición nasofrontal y el maxilar, encontrando una armonía facial sin intervención del maxilar.

FIGURA 4. Paciente masculino quien en la imagen de la izquierda presenta una aparente macrorinia, aumento en la proyección anteroposterior del radix y retroposición del incisivo central superior. El paciente fue sometido a rinoplastia primaria, donde se realizó una disminución de altura del radix, un manejo de preservación del dorso y estructuración de la punta nasal. Se logró proporcionar un balance entre la posición nasofrontal y el maxilar, encontrando una armonía facial sin intervención del maxilar.

La evaluación nasal externa inicia con eje axial, quintos faciales (simetría), tercio medio versus inferior (balance y proporciones). Posteriormente, forma, tamaño, rotación, soporte, proyección, presencia de gibas, depresiones y deformidades del dorso. La nariz es una estructura única compuesta por varias subunidades anatómicas: el radix, dorso nasal, pirámide nasal, suprapunta, punta, infrapunta, columnela, alas y base alar; cada una de ellas debe presentar un contorno equilibrado y continuo[10], pues la nariz se considera el principal componente estético del rostro.

La nariz ideal debe presenta un dorso definido y proyectado desde el radix hasta la punta, con un leve quiebre en la suprapunta que diferencie la transición de las subunidades (FIGURA 5). Çakir B[22], describe la nariz a través de

FIGURA 5. La nariz ideal debe presenta un dorso definido y proyectado desde el radix hasta la punta, con un leve quiebre en la suprapunta que diferencie la transición de las subunidades.

un enfoque geométrico poligonal determinado por contornos lineales, puntos de luz y sombras, caracterizado por triángulos y polígonos y hace énfasis en que las líneas estéticas dorsales son fusiformes y no rectas. Por su parte, Sheen J[23], anteriormente había descrito la forma ideal de la punta como dos triángulos equiláteros con una base común formada por una línea que conecta ambos domos, los que se conocen como triángulos infrapunta, suprapunta y blandos. En nuestro concepto de domo y punta nasal, para los gustos y peticiones de los pacientes latinoamericanos y principalmente de Venezuela, las líneas estéticas dorsales son rectas y paralelas, van desde las crestas supraorbitarias hasta la punta nasal, bordeando el dorso y limitando un haz de luz centrado con dos sombras que proyectan la profundidad de la pirámide nasal. La punta nasal, por su parte, se caracteriza por reflejar dos puntos de luz a nivel de domos simétricos, supra e infratip definido, facetas lobulares presentes, columela recta (no colgante) y rim alar con soporte (FIGURA 6).

Continuando con el análisis y evaluación facial tercio medio, la posición y angulación orbitaria es importante. En pacientes femeninas el canto lateral debe estar en un ángulo de 20 a 30 grados con respecto al canto medial, a diferencia de las órbitas masculinas, que tienen ambos cantos alineados horizontalmente. Lo mismo aplica cuando hablamos de cejas, la posición ideal en las mujeres es aproximadamente 5 mm por encima del reborde orbitario, sin embargo, en los hombres se considera adecuado a nivel o inmediatamente debajo de él[24] (FIGURA 7).

Con el paso del tiempo y los cambios de la recesión del reborde orbitario superior, la ceja sufre ptosis en conjunto con la almohadilla de grasa retro-orbicular (ROOF) por debajo del reborde orbitario principalmente en la parte lateral o cola debido a los cambios del musculo orbicular y frontal[19]. Es

FIGURA 6. Las líneas estéticas dorsales son rectas y paralelas, van desde las crestas supraorbitarias hasta la punta nasal, bordeando el dorso y limitando un haz de luz centrado con dos sombras que proyectan la profundidad de la pirámide nasal. La punta nasal reflejar dos puntos de luz a nivel de domos simétricos, supra e infratip definido, facetas lobulares presentes, columela recta (no colgante) y rim alar con soporte.

FIGURA 7. La posición ideal de las cejas en las mujeres es aproximadamente 5mm por encima del reborde orbitario, en los hombres se considera adecuado a nivel o inmediatamente debajo de él.

por esto que muchas veces evidenciamos resultados pobres con la cirugía de parpados superiores pues debemos conservar una piel o músculo orbicular palpebral de aproximadamente 20 mm para garantizar el adecuado cierre de los párpados. Al evaluar los ojos, se debe tener la ceja en su posición ideal para tener medidas reales, pues de lo contrario, se estaría descendiendo la ceja de forma iatrogénica hacia el parpado para lograr el cierre, y por lo tanto cambiando completamente la expresión de la mirada en el paciente.

El tercio inferior de la cara, la posición anteroposterior del mentón estará estrechamente relacionada con el radix y la glabela. Existen diferentes análisis para la posición ideal del mentón, el autor principal utiliza el punto pogonion blando al límite con la línea de Barcelona (FIGURA 2). De no estar en dicha proyección anteroposterior, comúnmente el paciente presente una

deformidad esquelética facial que debe ser estudiada y diagnosticada para su tratamiento.

La altura del mentón también debe ser considerada. A diferencia de Saber DM & Jacobson RS[25], donde consideran la proporción facial en tres tercios de igual tamaño, para nuestro concepto de proporción y balance comparamos el tercio inferior (mentón – subnasal) respecto al tercio medio (subnasal-glabela) en una relación 55%-45% en hombres y 60%-40% en mujeres[26] (FIGURA 8).

Por último, con el objetivo de lograr una armonía facial entre todas las estructuras, la silueta facial en la vista tres cuartos se caracterizan por una doble curvatura en S (Curva de Ogee), formada por una convexidad en la cola de la ceja que converge en una concavidad en la pared orbitaria lateral conectada con una convexidad superior del tercio medio facial que se une a una concavidad de la porción inferior del tercio medio facial[27] (FIGURA 9), siendo más marcada en mujeres que en los hombres. Cuando se observa una cara joven, presenta esta distribución característica de curvas; por el contrario, paciente con un considerable envejecimiento y ptosis de las estructuras medias faciales requieren intervenciones para recuperar o mejorar esta armonía facial.

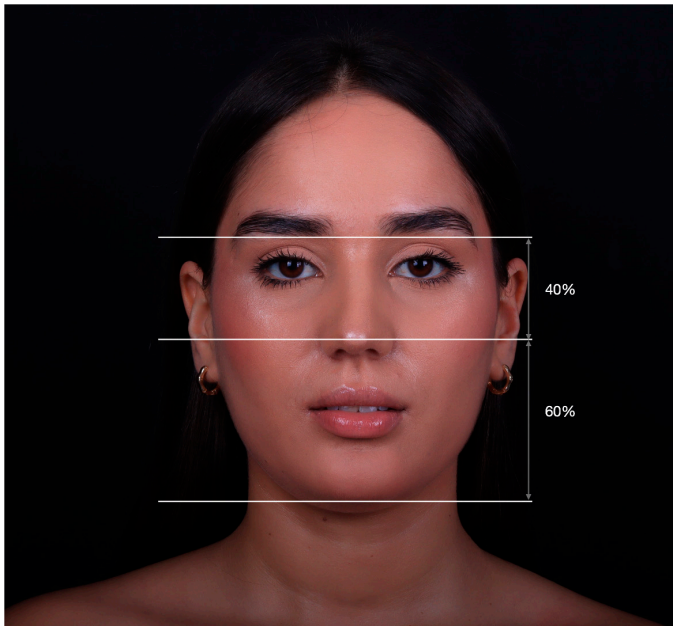

FIGURA 8. Proporción facial: tercio inferior (mentón – subnasal) respecto al tercio medio (subnasal – glabela) en una relación 55% - 45% en hombres y 60% - 40% en mujeres.

FIGURA 9. Curva de Ogee: convexidad en la cola de la ceja que converge en una concavidad en la pared orbitaria lateral conectada con una convexidad superior del tercio medio facial que se une a una concavidad de la porción inferior del tercio medio facial.

Conclusión

El análisis facial preoperatorio en cirugía estética se revela como un proceso multidimensional que integra ciencia y arte. La consecución de resultados satisfactorios demanda un equilibrio meticuloso entre las estructuras y órganos de la cara, lo que subraya la importancia de un diagnóstico preciso para un plan de tratamiento personalizado. La evaluación preoperatoria, al incorporar tecnologías avanzadas, conocimiento anatómico y una comprensión profunda de las expectativas del paciente, se posicionan como pilares fundamentales para lograr armonía facial y funcionalidad.

La individualización de las técnicas quirúrgicas y la consideración de procedimientos combinados emergen como estrategias clave para optimizar los resultados. La armonía facial trasciende la corrección aislada de elementos como la nariz, el mentón o la mordida, requiriendo una evaluación integral de las estructuras esqueléticas y de tejidos blandos.

El tratamiento quirúrgico de deformidades faciales conlleva una dimensión artística significativa, donde la habilidad del cirujano para visualizar y comunicar los resultados esperados al paciente es crucial. La gestión de expectativas realistas desde la consulta inicial se establece como un factor determinante en la satisfacción del paciente.

Bibliografía

1. Hernández-Alfaro F, Vivas-Castillo J, Belle de Oliveira R, Hass-Junior O, Giralt-Hernando M, Valls-Ontañón A. Barcelona line. A multicentre validation study of a facial projection reference in orthognathic surgery. Br J Oral Maxillofac Surg. 2023; 61: 3-11.
2. Cakir B, Saban Y, Daniel R, Palhazi P. Preservation Rhinoplasty. Turquía: Elsevier; 2018.
3. Niamtu J. The Art and Science of Face Lifting Surgery. Richmond (VA): Elsevier; 2016
4. Tzou CHJ, Frey M. Evolution of 3D Surface Imaging Systems in Facial Plastic Surgery. Facial Plast Surg Clin North Am. 2011 Nov; 19(4): 591-602.
5. Rohrich RJ, Ahmad J. Refinements in facial analysis for rhinoplasty. Plast Reconstr Surg. 2019 Feb; 143(2): 683-696.
6. Hernández-Alfaro F, Valls-Ontañón A. Orthofacial Surgery Aesthetic & Functional Surgery of the Facial Skeleton and Mask. Barcelona (Spain): Springer; 2024.
7. Sturm-O'Brien, A., Brissett, A., & Brissett, A. (2010). Ethnic Trends in Facial Plastic Surgery. Facial Plastic Surgery, 26(02): 069-074. doi:10.1055/s-0030-1253496
8. Parsa S, Basagaoglu B, Mackley K, Aitson P, Kenkel J, Amirlak B. Current and Future Photography Techniques in Aesthetic Surgery. Aesthet Surg J Open Forum. 2022; 4:ojab050. doi:10.1093/asjof/ojab050.
9. Armengou X, Frank K, Kaye K, Brébant V, Möllhoff N, Cotofana S, Alfertshoer M. Facial Anthropometric Measurements and Principles - Overview and Implications for Aesthetic Treatments. Facial Plast Surg. 2024; 40(3): 348-362. doi:10.1055/s-0043-1770765.
10. Zimbler, Marc S., and Jongwook Ham. "Aesthetic facial analysis". Cummings Otolaryngology: Head and Neck Surgery. Philadelphia, PA: Mosby, Inc (2005): 517-518.
11. Hernández-Alfaro F, et al. Variation between natural head orientation and Frankfort horizontal planes in orthognathic surgery patients: 187 consecutive cases, Int J Oral Maxillofac Surg (2021), https://doi.org/10.1016/j.ijom.2021.02.011
12. Bjerin R. A comparison between the Frankfort horizontal and the sella turcica–nasion as reference planes. Acta Odontol Scand 1957; 15(1): 1-12.

13. Lundström A, Lundström F, Lebret LM, Moorrees CF. Natural head position and natural head orientation: basic considerations in cephalometric analysis and research. Eur J Orthod. 1995 Apr; 17(2): 111-20. doi: 10.1093/ejo/17.2.111. PMID: 7781719.
14. Cuccia AM, Carola C. The natural head position. Different techniques of head positioning in the study of craniocervical posture. Minerva Stomatol 2009; 3(58): 601-12.
15. Capon T. Standardised anatomical alignment of the head in a clinical photography studio. A comparison between the Frankfort Horizontal and the natural head position. J Vis Commun Med. 2016; 39(3-4): 105-11.
16. Leong SC, Eccles R. Race and ethnicity in nasal plastic surgery: a need for science. Facial Plast Surg. 2010 May; 26(2): 63-8. doi: 10.1055/s-0030-1253505. Epub 2010 May 4. PMID: 20446199.
17. Chopra, K, Calva, D, Sosin, M, Tadisina, KK, Banda, A, De La Cruz, C, Christy, MR. (2015). A Comprehensive Examination of Topographic Thickness of Skin in the Human Face. Aesthetic Surgery Journal. 35(8): 1007-1013. doi:10.1093/asj/sjv079
18. Jeong KM, Seo JY, Kim A, Kim YC, Baek YS, Oh CH, Jeon J. Ultrasonographic analysis of facial skin thickness in relation to age, site, sex, and body mass index. Skin Res Technol. 2023 Aug; 29(8): e13426. doi: 10.1111/srt.13426. PMID: 37632182; PMCID: PMC10370326.
19. Swift A, Liew S, Weinkle S, Garcia JK, Silberberg MB. The Facial Aging Process From the "Inside Out". Aesthet Surg J. 2021 Oct; 41(10): 1107-1119.
20. Carruitero MJ, Ambrosio-Vallejos XM, Flores-Mir C. Glabellar vertical line as a reference goal for anteroposterior maxillary position. Dental Press J Orthod. 2019 May-Jun; 24(3): 45. e1-5. doi: 10.1590/2177-6709.24.3.45.e1-5.
21. Toriumi DM. New concepts in nasal tip contouring. Arch Facial Plast Surg. 2006 May-Jun; 8(3): 156-85. doi: 10.1001/archfaci.8.3.156. PMID: 16702528.
22. Çakır B. Aesthetic Septorhinoplasty. 2nd ed. Istanbul (Turkey): Springer; 2021
23. Sheen JH, Sheen AP. Aesthetic rhinoplasty. 2nd ed. St. Louis (MO): CV Mosby; 1987.
24. Czyz CN, Hill RH, Foster JA. Preoperative Evaluation of the Brow-Lid Continuum. Clin Plastic Surg. 2013 Jan; 40(1): 43-53. doi: 10.1016/j.cps.2012.06.005.
25. Sarver DM, Jacobson RS. The aesthetic dentofacial analysis. Clin Plast Surg. 2007 Jul; 34(3): 369-94.
26. Johnston DJ, Hunt O, Johnston CD, Burden DJ, Stevenson M, Hepper P. The influence of lower face vertical proportion on facial attractiveness. Eur J Orthod. 2005; 27(4): 349-54. doi: 10.1093/ejo/cji023. Epub 2005 Jun 16. PMID: 15961569.
27. Ramírez OM, Novo Torres A, Volpe Ch R. Rejuvenecimiento facial en "doble sigma". Cir. Plást. Iberolatinoam. [Internet]. 2007 Mar [citado 2025 Mar 21]; 33(1): 01-14.

ISSN(e) 2244-8861, ISSN(p) 1856-3201
REVISTA ODONTOLÓGICA DE LOS ANDES
NÚMERO ESPECIAL 2025

RECIBIDO: 03/02/2025, **ACEPTADO**: 29/04/2025. *págs.* **52-61**

REPORTE DE CASO CLÍNICO

FIBROMA CEMENTO-OSIFICANTE CENTRAL ASOCIADO A QUISTE ÓSEO ANEURISMÁTICO.

Reporte de caso

Central cemento-ossifying fibroma associated with an aneurysmal bone cyst. Case report

POR

NORMA A **MARTÍNEZ C**[1]

RICARDO **FELZANI**[2]

NORLEYDY **CONTRERAS SOSA**[3]

1. Cirujano Bucal y Maxilofacial. Profesora Titular de la Cátedra de Anestesiología y Cirugía Estomatológica. Facultad de Odontología. Universidad de Los Andes. Servicio de Cirugía Pediátrica Maxilofacial, Instituto Autónomo Hospital Universitario de Los Andes, Mérida, Venezuela. normangelica1@hotmail.com
orcid.org/0009-0007-5373-7179
2. Cirujano Bucal y Maxilofacial. Profesor Titular de la Cátedra de Anestesiología y Cirugía Estomatológica. Facultad de Odontología. Universidad de Los Andes, Mérida, Venezuela. morenomerida2000@gmail.com
3. Odontólogo. Practica privada. Mérida, Venezuela. norleydycontrerassosa@gmail.com.
orcid.org/0009-0003-7301-066X

Autor de correspondencia: Norma A. Martínez C. Dirección: Calle 24, entre Av. 2 y 3, Facultad de Odontología, Mérida-Venezuela. Teléfonos: 0414-7463812 / 0412-2323322. normangelica1@hotmail.com

Como citar: Martínez C NA, Felzani R, Contreras-Sosa N. Fibroma cemento-osificante central asociado a quiste óseo aneurismático. Reporte de caso. ROLA; 2025. No Esp. 52-61.

Todos los documentos publicados en esta revista se distribuyen bajo una licencia Creative Commons Atribución -No Comercial- Compartir Igual 4.0 Internacional.
Por lo que el envío, procesamiento y publicación de artículos en la revista es totalmente gratuito.

Resumen

El fibroma cemento-osificante central es un tumor benigno que afecta principalmente los maxilares, reemplazando el hueso normal por tejido fibroso y material mineralizado. Suele manifestarse como un aumento de volumen asintomático, con expansión ósea y engrosamiento de estructuras adyacentes, complicando su diagnóstico por su curso prolongado. En ocasiones, se asocia a un quiste óseo aneurismático formando una lesión híbrida compleja. Predomina en adultos, con escasos casos en jóvenes, y se caracteriza por imágenes radiológicas intraóseas uniloculares y multiloculares, con bordes definidos y erosión de estructuras cercanas (ej. base mandibular). Factores como el recambio dentario, dientes supernumerarios o traumatismos podrían predisponer su desarrollo. El diagnóstico combina estudios radiográficos (panorámicas, tomografías) y análisis histopatológico, que revela tejido fibroso y hueso inmaduro. El tratamiento incluye enucleación quirúrgica y curetaje, aunque presenta un 28% de recidiva a cinco años. Las lesiones híbridas (FCO + QOA) requieren abordaje especializado para minimizar riesgos y garantizar la resección completa, dada su potencial agresividad local.

PALABRAS CLAVE: fibroma cemento-osificante central, quiste óseo aneurismático, lesión híbrida, tumores maxilares, enucleación, recidiva, diagnóstico imagenológico, histopatología, irritación periodontal.

Abstract

Central cement-ossifying fibroma is a benign tumor that primarily affects the jawbones, replacing normal bone with fibrous tissue and mineralized material. It usually manifests as an asymptomatic increase in volume, with bone expansion and thickening of adjacent structures, complicating diagnosis due to its prolonged course. It is occasionally associated with an aneurysmal bone cyst (ABC), forming a complex hybrid lesion. It predominates in adults, with rare cases in young people, and is characterized by unit- and multilocular intraosseous radiographic images with defined borders and erosion of nearby structures (e.g., the mandibular base). Factors such as tooth replacement, supernumerary teeth, or trauma may predispose its development. Diagnosis combines radiographic studies (panoramic, CT) and histopathological analysis, which reveal fibrous tissue and immature bone. Treatment includes surgical enucleation and curettage, although there is a 28% five-year recurrence rate. Given their potential local aggressiveness, hybrid lesions (COF + QOA) require a specialized approach to minimize risks and ensure complete resection.

KEYWORDS: Central cement-ossifying fibroma, aneurysmal bone cyst, hybrid lesion, maxillary tumors, enucleation, recurrence, imaging diagnosis, histopathology, periodontal irritation.

Introducción

Una de las patologías estudiadas con especial interés son los llamados fibromas cemento-osificantes centrales (FCO), por ser tumores benignos que afectan los maxilares, principalmente la mandíbula. Se le define como una lesión fibro-ósea que se caracteriza por reemplazar el hueso normal por tejido fibroso y mineralizado. Esta condición puede venir acompañada por otras patologías. Algunos estudios mencionan que se puede realizar enucleación y curetaje, considerando que esta técnica presenta un 28% de recidiva a los cinco años[1].

Según Marcano y Leonardi[2], desde una perspectiva clínica el FCO se presenta como un incremento en el volumen, lo que provoca la expansión de las corticales y el engrosamiento de las estructuras adyacentes, resultando en una deformidad reveladora de tipo asintomática, con una consistencia sólida y un curso prolongado que suele hacer más complejo el diagnóstico. Esta condición se hace más compleja cuando se asocia con un quiste óseo aneurismático (QOA), en el que se detecta un tipo de lesión híbrida, haciéndose necesario estudiar con detalle este tipo de lesiones híbridas. Es importante aclarar que los tumores asociados a quistes mandibulares, clasificados como odontogénicos o no odontogénicos según su origen, pueden presentar variaciones en tamaño y gravedad. Este tipo de tumoraciones suelen ser benignas, y aunque asintomáticas en la mayoría de los casos, llegan a mostrar un avance agresivo, lo que les permite expandirse, desplazarse o incluso destruir el hueso, los tejidos y los dientes circundantes.

Un estudio de revisión de casos formulado por Contreras *et al.*[3], mostró una triangulación de datos en 32 artículos y estudios formales. Los antecedentes recolectados permitieron efectuar un análisis comparativo seleccionando 32 casos con 34 lesiones. El cruce de información aportó evidencias para clasificar ciertas características clínicas y epidemiológicas asociadas a sexo, tamaño y tiempo de evolución de la lesión. Esta información fue reportada mediante la determinación de su frecuencia y porcentaje. Esta representación dio como resultado que el FCO suele aparecer en edades mayores, siendo muy exiguos los casos reportados en niños y jóvenes. A la par, este tipo de patologías están ubicadas exclusivamente en huesos maxilares.

Con relación a las características imagenológicas todos los casos se presentan como lesiones intraóseas, uniloculares o multiloculares, con expansión ósea, densidad variable y límites definidos y con una línea radiolúcida perilesional. En el estudio anteriormente citado, el cruce de información reveló que este tipo de lesiones están interconectadas con estructuras vecinas y ocasionan daños colaterales tales como erosión de la base mandibular, desplazamiento del canal mandibular, tabique nasal hasta la ocupación de cavidades perinasales. En el caso de las patologías dentales hibridas interesa

destacar que las mismas, suelen tener varias causas, pero con un aspecto en común centrado es la presión venosa relativamente elevada[4].

En este contexto cabe subrayar el aporte de Nieto y Salazar[5], quienes concluyen luego de la revisión exhaustiva de un grupo de casos, que el recambio dentario, la aparición de dientes neonatales y la presencia de diente supernumerarios son factores predisponentes en la aparición de fibromas osificantes, debido a la irritación que causa este proceso dentario en él ligamento periodontal, así como también la irritación qué se produce en el ligamento periodontal al momento de una exodoncia. Este señalamiento destaca la complejidad de este tipo de lesiones que tienen como forma de tratamiento la extirpación quirúrgica profunda o la extirpación quirúrgica simple con un curetaje simple[5].

El diagnóstico en los casos de FCO, se realiza mediante estudios radiográficos y tomográficos, esta información permite visualizar la estructura ósea y la presencia de posibles anomalías[6]. En lo concerniente al análisis anatomopatológico, se examina una muestra de tejido para identificar la proliferación de tejido conectivo fibroso y la presencia de focos de hueso inmaduro con trabéculas irregulares. Este análisis confirma la inactividad osteoblástica o alteración del tejido óseo[7].

El presente reporte de caso clínico se focaliza en la detección y tratamiento de un fibroma cemento-osificante central asociado a quiste ósea aneurismático y su tratamiento como lesión hibrida a partir de la sintomatología, la historia clínica, el examen extraoral e intraoral y las evidencias radiográficas (Panorámica, Periapicales, Tomografía de Haz Cónico y Estudio Histopatológico).

Caso clínico

Paciente masculino de 13 años de edad, originario y procedente de La Fría estado Táchira-Venezuela, quien acompañado de sus padres asistió a la consulta, manifestando presencia de lesión en mandíbula, la cual refieren como recidivante ya que fue intervenido quirúrgicamente bajo anestesia general hace un año. En ese momento fue reportada como: Fibroma Osificante Central.

Al realizar el interrogatorio de rutina no refiere antecedentes sistémicos de importancia ni desde el punto de vista local, como único antecedente, el quirúrgico que se reporta.

Al examen clínico se evidencia ligero aumento de volumen en región mandibular, lado derecho. Al examen intraoral, se observa aumento de volumen de tipo expansivo en región de premolares inferiores, del lado derecho, sin borramiento del fondo de surco vestibular, ni evidencia de fístula. Unidades dentarias (UD) sin cambio de coloración, sin movilidad dentaria, no dolorosa a la percusión.

Al momento de la consulta, asiste con radiografía Panorámica (FIGURA 1), donde se evidencia zona radiolúcida, que ocupa la región parasinfisiaria derecha que desplaza las UD 44 y 45, sin evidencia de reabsorción. Se solicita Tomografía de Haz Cónico (08/07/2024) dando como resultado:

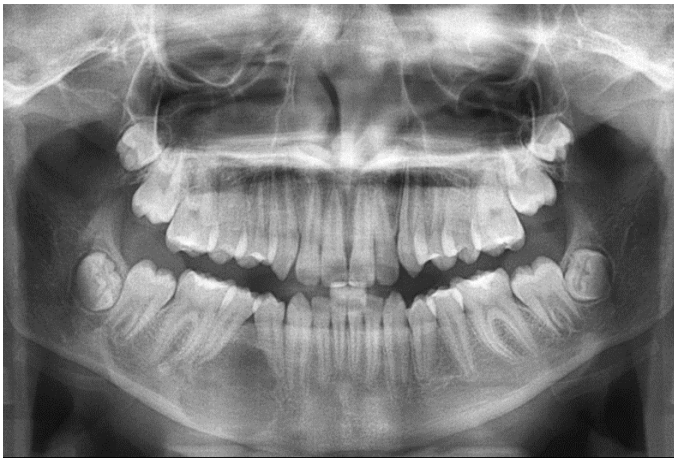

FIGURA 1. Radiografía Panorámica Pre-Operatoria.

Zona hipodensa de bordes irregulares pero definidos, con patrón expansivo a nivel de las corticales, por lo que su forma general tiende a ser redondeada, ubicada entre las raíces del 44 y 45, que se extiende hasta la basal mandibular adelgazándola, al igual que adelgaza de forma parcial las corticales vestibular y lingual. Las raíces de las UD mencionadas presentan desplazamiento divergente entre sí, pero no se evidencian signos de reabsorción. El conducto dentario se desplaza caudalmente y anteriormente en el bucle se expande para rodear parcialmente el borde anterior de la lesión. Los signos descritos podrían sugerir como diagnósticos presuntivos: Ameloblastoma unilocular vs. Quiste residual (FIGURA 2, 3 y 4).

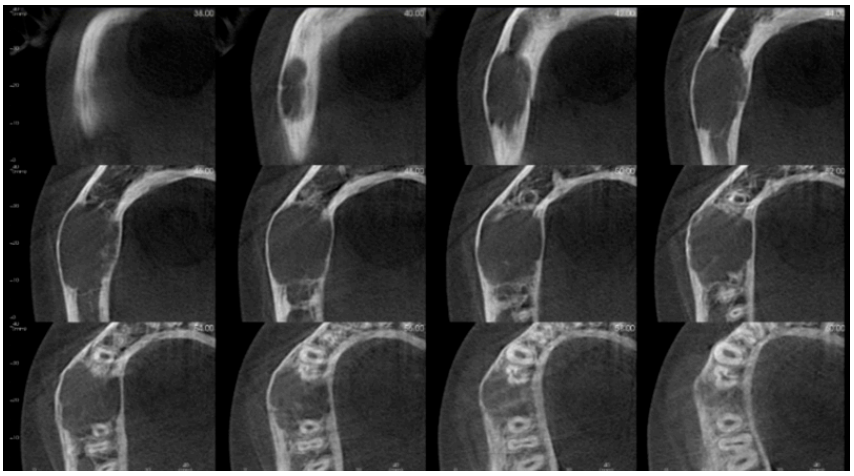

FIGURA 2. Cortes axiales mandibulares.

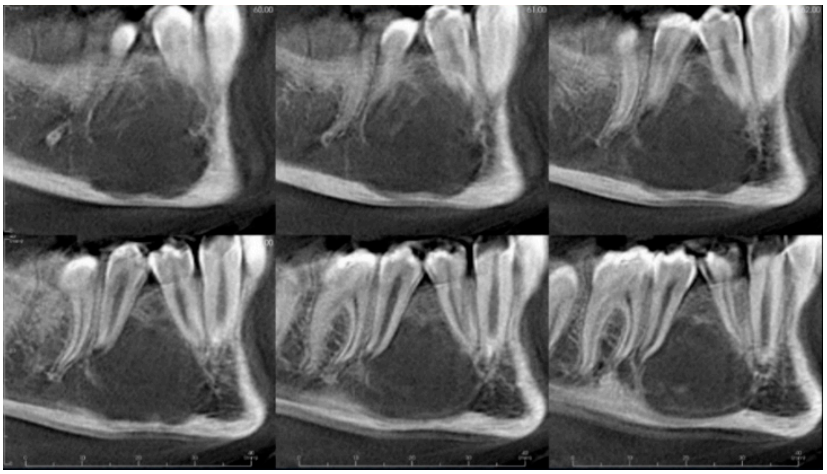

FIGURA 3. Cortes sagitales donde se evidencia la lesión en mandíbula.

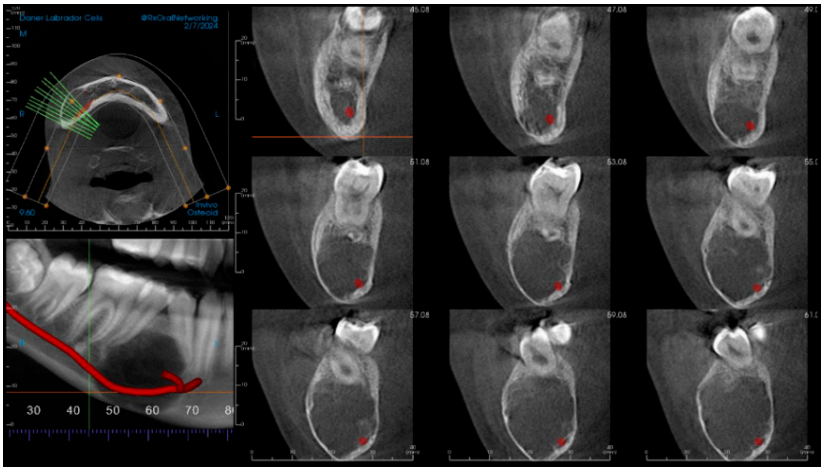

FIGURA 4. Cortes coronales zona del 45 y 46.

Se solicita valoración endodóntica con el fin de que fuesen realizados tratamientos de conductos en las UD 44 y 45, ya que se consideró necesario previo al procedimiento quirúrgico.

Se realizó procedimiento quirúrgico bajo anestesia general para la excéresis de la lesión y el respectivo remodelado óseo para evitar recidiva. Se describe de la siguiente manera: previa asepsia y antisepsia e intubación oro traqueal, se realizó incisión en zona parayugal inferior derecha, disección mucoperióstico y osteotomía para visualizar la lesión, excéresis propiamente dicha y osteotomía (fresado y limpieza de la cavidad) se lavó con solución fisiológica y se suturó con Vicryl 3-0 (FIGURA 5).

Se solicitó estudio histopatológico el cual reportó "Neoplasia Benigna encapsulada", conformada por trabéculas irregulares de tejido óseo, que se entremezclan con depósitos circulares de aspecto cementoide.

Estroma fibroso muy celular, con presencia de abundantes vasos sanguíneos. Otros fragmentos muestran paredes de tejido conectivo, que rodean espacios repletos de eritrocitos o vacíos. No se observan delineado de endo-

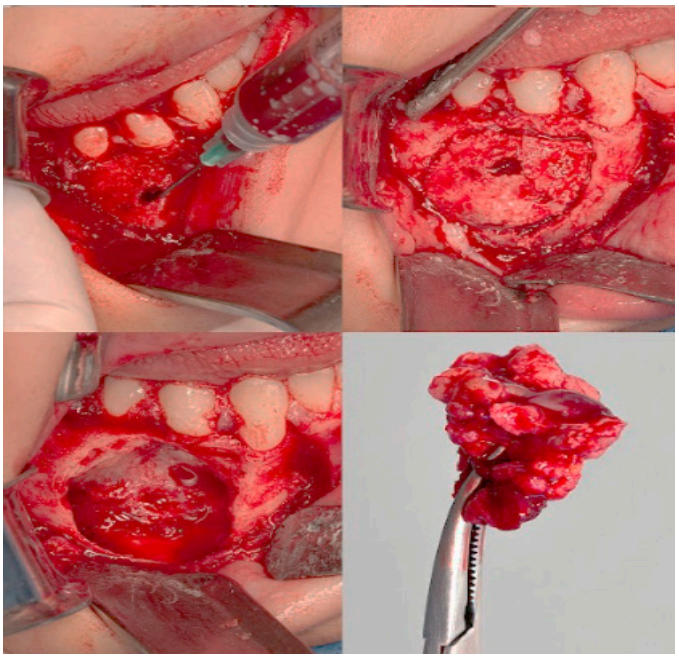

FIGURA 5. Procedimiento quirúrgico.

telio. Presencia de ocasionales células gigantes multinucleadas en la pared. Se aprecia separación de la lesión de la cortical ósea y una porción de tejido conectivo fibroso. No hay evidencia de malignidad en el tejido estudiado.

Conclusión diagnóstica: Fibroma cemento-osificante central asociado a quiste óseo aneurismático (Lesión Híbrida) (**FIGURA 6 y 7**).

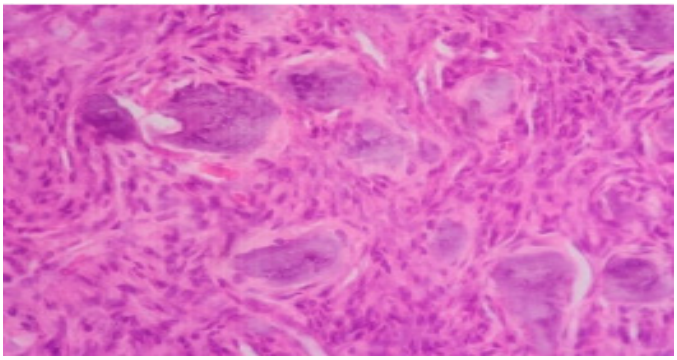

FIGURA 6. Cortes Histopatológicos.

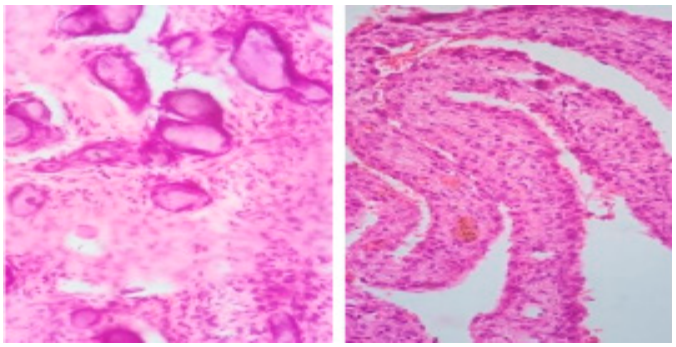

FIGURA 7. Cortes Histopatológicos.

Se realizaron controles a la semana, sin evidencia de complicaciones.

Nuevamente, el paciente asiste al año (10/02/2025), se le realiza examen clínico y solicitud de exámenes imagenológicos; evidenciándose ausencia de lesión y regeneración de tejidos óseos; considerándose un procedimiento exitoso sin complicaciones inherentes al diagnóstico, acto operatorio y a la recuperación de las estructuras involucradas (FIGURA 8, 9 y 10).

FIGURA 8. Radiografía Panorámica Post-Operatoria.

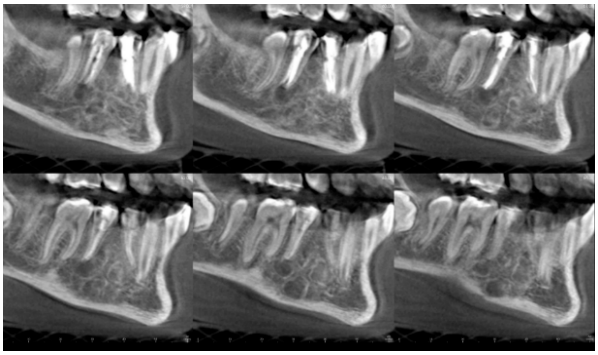

FIGURA 9. Tomografía Post-Operatoria.

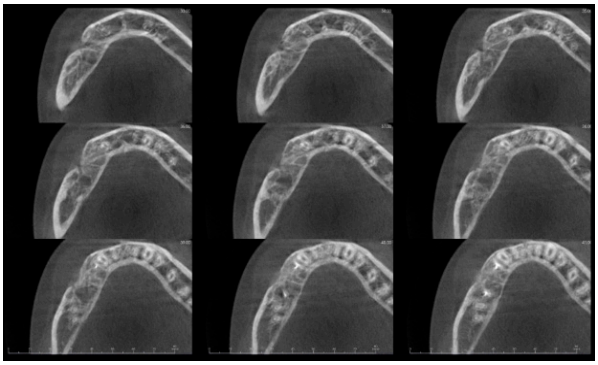

FIGURA 10. Tomografía Post-Operatoria.

Discusión

Como se ha venido destacando el fibroma cemento-osificante es conocido como un tumor o protuberancia benigna de origen odontogénico por cuanto se origina o se desarrolla a partir de los tejidos que forman los dientes. Estos tejidos son esenciales para la salud bucal y general, ya que desempeñan funciones vitales tales como la masticación que permite triturar los alimentos y facilita la digestión. Así mismo activan la función fonética y que los diente

intervienen permanentemente en la articulación de las palabras, contribuyendo a una correcta pronunciación. Estas funciones están inmersas en el componente estético ya que los dientes tienen un impacto significativo en la estructura fisionómica y la sonrisa, lo que influye de forma importante en la vida emocional y las interacciones sociales.

Las lesiones definidas como fibroma cemento-osificante están representadas por una variedad de procesos patológicos que se caracterizan por osificaciones patológicas y calcificaciones en asociación con un elemento medular fibroblástico hipercelular. La mayoría de las características del presente caso coincidieron con las descritas en la literatura, como la edad del paciente, el rápido crecimiento menos de 4 meses de duración y las características radiográficas e histológicas que amplían los detalles y la condición fibro-ósea.

El estudio realizado por Vera *et al.*[8] señala que algunos estudios como los estudios realizados de Makek y Johnson revelan un rango de edad amplio en pacientes, desde niños hasta adultos. En estas indagatorias se encontró que las edades oscilaban entre 3 y 49 años, con una media de 17.7 años, y que el 62,8% de los pacientes tenían entre 5 y 15 años. De manera similar, Johnson reportó un rango de 3 meses a 72 años, con un 65% de los pacientes entre 10 y 25 años. La OMS, en su última clasificación, establece una edad promedio de 20 años para la variante samomatoide referida a la histológica específica del fibroma osificante juvenil como una lesión ósea benigna.

Como complemento de esta información el estudio de Rabelo en el año 2021 reportó que el fibroma osificante de tipo juvenil es una forma variante que puede tener comportamiento agresivo ya que tienen a ser destructivo, expansivo, apareciendo de preferencia en el maxilar superior. Aclara el investigador que esta patología tiene leve predilección por el sexo masculino y afecta principalmente a pacientes menores de 15 años[8].

Conclusiones

Los autores de este caso clínico señalan que esta patología requiere de un manejo multidisciplinario y debe ser diagnosticada principalmente con la clínica, apoyándose de herramientas complementarias. Para determinar el correcto diagnóstico se debe tener en cuenta la importancia de los exámenes clínicos, radiográficos, quirúrgicos e histológicos y a su vez el manejo a tiempo de estas lesiones visto que son pacientes generalmente diagnosticados en etapas tempranas de sus vidas.

El odontólogo, debe conocer los aspectos más significativos de la lesión, así como también saber el principal diagnóstico diferencial y tener en cuenta como realizar el manejo de estos pacientes, ya que las lesiones fibro-óseas pueden ser muy similares entre sí. El (FCO + QOA) es una lesión poco frecuente. Dicha lesión produce destrucción maxilar, presentando como caracterís-

tica que no es dolorosa. El fibroma odontogénico central, puede presentar material calcificado, en este caso presentó cemento y hueso, (lesión híbrida).

Declaración ética

Los autores certifican que han obtenido todos los consentimientos informados apropiados del paciente. En el formato, el representante del paciente menor de edad ha dado su consentimiento para que sus imágenes y toda la información clínica reportada pueda ser publicada en esta revisión. El paciente y su representante entienden que sus nombres y/o iniciales no serán utilizadas, pero el anonimato no puede ser garantizado en su totalidad.

Agradecimientos

A los distinguidos: Prof. Msc. Leonel Castillo, Prof. Omar Paulini, PhD y Msc. Dra. Mariana Villarroel D. y Od. Elvis Labrador, quienes con su aporte y conocimientos ayudaron en la realización del presente caso clínico.

Bibliografía

1. Contrera L, Hidalgo A, Venegas, Celis, C. Clínica, epidemiología e Imagenología del fibroma osificante y fibroma cemento osificante: revisión de casos reportados en la literatura. 2022; 38(3): 122-135. Clínica, epidemiología e Imagenología del fibroma osificante y fibroma cemento osificante: revisión de casos reportados en la literatura.
2. Marcano A, Leonardi R, De Armas E. Fibroma cemento osificante central en mandíbula. Reporte de caso. Revista Científica CMDLT. 2024; 18(Suplemento). Disponible en: https://doi.org/10.55361/cmdlt.v18iSuplemento.482
3. Marín M, García F, Marín M, Castañeda D. Presentación de un quiste óseo aneurismático mandibular de gran tamaño: reporte de un caso y revisión de la literatura. Avances en Odontoestomatología. 2016; 32(5): 239-249. Disponible en: http://scielo.isciii.es/scielo.php?script=sci_arttext&pid=S0213-12852016000500002&lng=es&tlng=es.
4. Mainville G, Turgeon D, Kauzman A. Diagnosis and management of benign fibro-osseous lesions of the jaws: a current review for the dental clinician. Oral Dis. 2017; 23(4): 440-50. https://doi.org/10.1111/odi.12531
5. Nieto A, Salazar A. Fibroma osificante periférico en niños: una visión actualizada desde la perspectiva del odontólogo general. Fundación Universitaria del Área Andina. Disponible en: https://digitk.areandina.edu.co/server/api/core/bitstreams/6ba4c86c-c15a-426c-a0e0-5fee77b0f9a2/content
6. Rabelo A. Presentación de caso clínico de fibroma osificante en los maxilares. 2021; Correo Científico Médico (CCM) 2022; 26(2). https://revcocmed.sld.cu/index.php/cocmed/article/view/4191/2142
7. Secchi Á, Vázquez de Ponson D, Sepúlveda V, Núñez B, Quezada R, Carrasco R et al. Fibroma cemento-osificante. Rev Mex Cir.Bucal Maxilofac. 2021; 17(1): 17-23. https://dx.doi.org/10.35366/100256
8. Velazco J, Bustillo J. Displasia fibrosa. Reporte de caso. 2024; 19(1): 72-81. Disponible en: http://erevistas.saber.ula.ve/index.php/odontoula/article/view/19871/2024.19.01.06

ISSN(e) 2244-8861, ISSN(p) 1856-3201
REVISTA ODONTOLÓGICA DE LOS ANDES
NÚMERO ESPECIAL 2025

RECIBIDO: 10/02/2025, **ACEPTADO**: 06/05/2025. *págs.* **62-70**

REPORTE DE CASO CLÍNICO

¿PUEDEN LAS LESIONES QUÍSTICAS TENER POTENCIAL NEOPLÁSICO?

Reporte de caso

Can cystic lesions have neoplastic potential?
Case report

POR

NICOLAS **SOLANO**[1]
PATRICIA **LÓPEZ**[2]
RAFAEL **CONCHO**[3]

1. Cirujano Bucal y Maxilofacial, Servicio de Cirugía Bucal y Maxilofacial. Hospital Universitario de Maracaibo, Venezuela. Postgrado de Cirugía Bucal. Universidad del Zulia. Venezuela. nsolanocbmf@gmail.com.
orcid.org/0000-0002-6054-0362
2. Residente de Postgrado de Cirugía Bucal. Universidad del Zulia. Venezuela. patriciapla101@gmail.com
orcid.org/0000-0002-9027-6996
3. esidente de Postgrado de Cirugía Bucal. Universidad del Zulia. Venezuela. drconchorafael@gmail.com.
orcid.org/0000-0003-4340-5019

Autor de correspondencia: Nicolas Solano. Cirujano Bucal y Maxilofacial. Servicio de Cirugía Bucal y Maxilofacial. Hospital Universitario de Maracaibo, Venezuela. Postgrado de Cirugía Bucal. Universidad del Zulia. Venezuela. Dirección: Avenida 16, Hospital Universitario de Maracaibo, Zulia, Venezuela. Teléfono: +58 424 6065347. nsolanocbmf@gmail.com

Como citar: Solano N, López P, Concho R. ¿Pueden las lesiones quísticas tener potencial neoplásico? Reporte de caso. ROLA; 2025, No Esp. 62-70.

Todos los documentos publicados en esta revista se distribuyen bajo una licencia Creative Commons Atribución -No Comercial- Compartir Igual 4.0 Internacional.
Por lo que el envío, procesamiento y publicación de artículos en la revista es totalmente gratuito.

Resumen

El queratoquiste odontogénico y los ameloblastomas son lesiones odontogénicas distintas de la cavidad oral, diagnosticadas histopatológicamente. Ambos se encuentran principalmente en las regiones posteriores de la mandíbula. En el presente caso se reporta una lesión inusual mandibular de transformación ameloblástica proveniente de un queratoquiste odontogénico. Se presentan las características clínico-patológicas de dicha lesión, se revisó la literatura relevante de este tipo de lesión odontogénica. El caso clínico corresponde a una mujer de 40 años de edad remitida al Servicio de Cirugía Bucal y Maxilofacial del Hospital Universitario de Maracaibo-Venezuela, por presentar aumento de volumen en región anterior mandibular con 4 años de evolución, asintomático, con diagnostico histopatológico previo compatible con Queratoquiste Odontogénico, donde debido a características clínicas y radiográficas poco usuales se realiza 2da toma de biopsia incisional dando como resultado Ameloblastoma Plexiforme. Se concluye que este caso destaca el potencial neoplásico de las lesiones quísticas y la importancia de un examen histopatológico cuidadoso de la muestra completa, con cortes múltiples.

PALABRAS CLAVE: transformación ameloblástica, lesiones neoplásicas, lesiones quísticas, queratoquiste odontogénico, ameloblastoma.

Abstract

Odontogenic keratocyst and Ameloblastomas are distinct odontogenic lesions of the oral cavity diagnosed histopathologically. Both are found mainly in the posterior regions of the mandible. An unusual mandibular lesion of ameloblastic transformation originating from an odontogenic keratocyst is reported in the present case. We present the clinicopathological characteristics of this lesion and review the relevant literature on this type of odontogenic lesion. It is reported a 40-year-old woman was referred to our service for presenting an increase in volume in the anterior mandibular region with 4 years of evolution, asymptomatic, with a previous histopathological diagnosis compatible with Odontogenic Keratocyst, where due to clinical and radiographic characteristics, a second incisional biopsy is performed, resulting in Plexiform Ameloblastoma. It can be concluded tha,t this case highlights the neoplastic potential of cystic lesions and the importance of careful histopathological examination of the entire sample with multiple slices.

KEYWORDS: ameloblastic transformation, neoplastic lesions, cystic lesions, odontogenic, keratocyst, ameloblastom.

Introducción

Los tumores odontogénicos son lesiones de elementos epiteliales, ectomesénquimales y/o mesenquimales, que fueron o son parte del aparato formador de dientes. Según la Organización Mundial de la Salud (OMS), estos tumores se encuentran exclusivamente en la región maxilofacial y pueden presentarse a cualquier edad[1].

El queratoquiste odontogénico (QQO) y los ameloblastomas son lesiones odontogénicas distintas de la cavidad oral diagnosticadas histopatológicamente. Ambos se encuentran principalmente en las regiones posteriores de la mandíbula[2].

El ameloblastoma es una neoplasia odontogénica epitelial benigna derivada de componentes celulares del órgano del esmalte, y es el segundo tumor odontogénico más frecuente, representando alrededor del 1-2% de todos los tumores y quistes de los maxilares. Debido al crecimiento indoloro y al predominio en la región posterior de la mandíbula, el queratoquiste odontogénico se considera uno de los diagnósticos diferenciales del ameloblastoma. Esta lesión también tiene un crecimiento lento; es asintomático y en su mayoría tiene un aspecto radiográfico unilocular. Además de estas similitudes, en la literatura se han descrito lesiones híbridas o combinadas de queratoquistes odontogénicos y ameloblastomas que dificultan el diagnóstico[1,2].

En el presente caso se reporta una lesión inusual mandibular de transformación ameloblástica proveniente de un queratoquiste odontogénico. Se presentan las características clínico-patológicas de dicha lesión, se revisó la literatura relevante y la comprensión de los autores de este tipo de lesión odontogénica.

Reporte de caso

Mujer de 40 años de edad remitida al Servicio de Cirugía Bucal y Maxilofacial. Hospital Universitario de Maracaibo, Venezuela, por presentar aumento de volumen en región anterior mandibular con 4 años de evolución, asintomático. A la anamnesis, la paciente refiere antecedente de: Hipertensión Arterial (HTA) controlada y procedimiento quirúrgico de toma de biopsia incisional en el año 2018, de lesión cursante con resultado de diagnóstico histopatológico compatible con queratoquiste odontogénico (FIGURA 1).

El examen clínico extraoral reveló aumento de volumen difuso en región anterior mandibular, donde a la palpación se confirma consistencia firme de la zona. No se evidenciaron linfoadenopatía palpables. Al examen clínico intraoral se evidencia aumento de volumen circunscrito, de superficie irregular, ulcerado, eritematoso, sangrante a la palpación, la cual oblitera surco vestibular anteroinferior y expande corticales con un diámetro aproximado de 2 x 3, 50 cm en sentido transversal y mesio-distal respectivamente. Dicho aumento de volumen se encuentra en relación con OD #32, 33, 34, 42, 43, 44 (FIGURA 2).

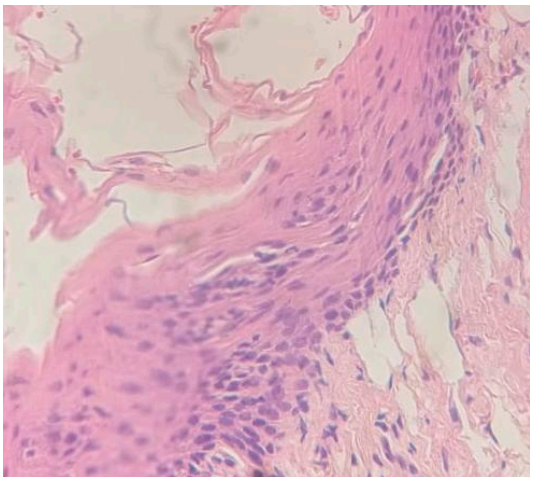

FIGURA 1. Resultado histopatológico de la primera biopsia incisional: Aspecto histopatológico del queratoquiste odontogénico.

FIGURA 2. Examen intraoral.

La Ortopantomografía revelo presencia de imagen radiolúcida, circunscrita en región anterior mandibular la cual se extiende desde OD# 45 a OD# 35, donde se evidencia proceso de risalizis asociado, afectando OD# 32,33,34,43 y 44 (FIGURA 3).

El estudio por imagen tipo Tomografía Computarizada de Haz Cónico (TCHC), revelo una imagen hipodensa, circunscrita, la cual produce fenestración de corticales bucal y lingual, con un diámetro longitudinal antero-posterior cuantificado en 2,96 cm, y un diámetro mesio-distal cuantificado en 4,09 cm (FIGURA 4).

Basados en las características clínicas poco usuales e imagenológicas, se procede a realizar toma de biopsia incisional y envío de muestra a estudio histopatológico.

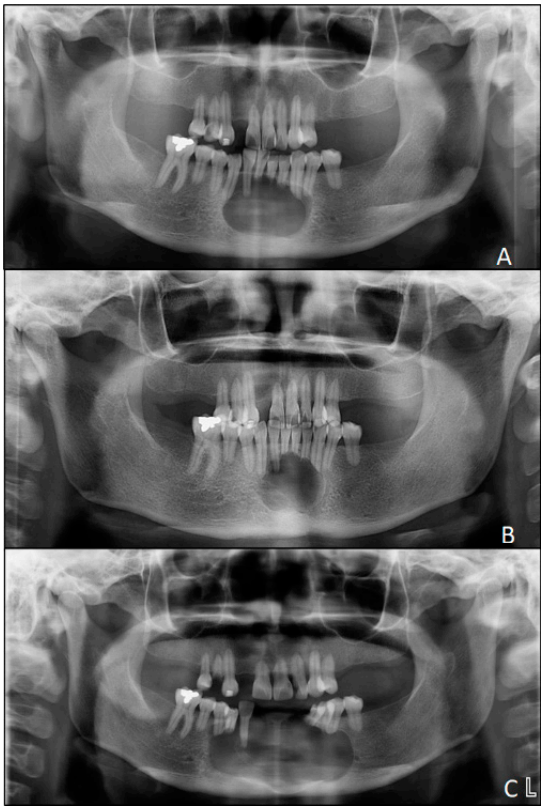

FIGURA. 4. Sección de TCHC que muestra fenestración de cortical vestibular.

FIGURA 3. Seguimiento radiográfico. A) agosto 2018 B) febrero 2019 C) octubre 2022.

Macroscópicamente se recibió un espécimen fijado en formalina al 10%, de cuatro estructuras de tejido blando, pardo oscuro, midiendo aproximadamente en conjunto 1x0,5x0,5 cm. firmes al corte. Al estudio microscópico se evidenció epitelio estratificado de superficie con atipia en alguno de sus queratinocitos, sobre estroma de tejido conectivo fibroso, el cual contenía un severo infiltrado mononuclear y necrosis. De igual forma se evidenció fragmento de tejido conectivo fibroso, infiltrado por células epiteliales ovaladas, organizadas en cordones que se anastomosan entre sí, formando una especie de red (FIGURA 5).

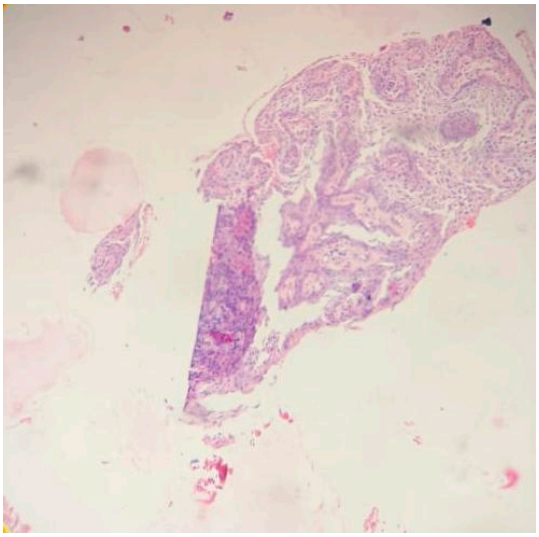

FIGURA 5. Resultado histopatológico de la segunda biopsia incisional. Aspecto histopatológico del ameloblastoma plexiforme.

Basado en estos hallazgos, el diagnóstico final correspondió a Ameloblastoma Convencional Plexiforme.

Discusión

El queratoquiste odontogénico (QQO) es un quiste odontogénico con rasgos histológicos característicos, alto potencial de crecimiento y propensión a reaparecer después del tratamiento quirúrgico. El QQO fue una vez aceptado como una lesión neoplásica en la clasificación de la Organización Mundial de la Salud (OMS) de 2005; sin embargo, se reclasificó, de nuevo como quiste en la clasificación de tumores odontogénicos de 2017[2]. Así se mantiene en la clasificación del 2022.

Los quistes odontogénicos con potencial neoplásico incluyen los quistes dentígeros, los queratoquistes odontogénicos, los quistes odontogénicos calcificantes, los quistes odontogénicos glandulares y los quistes radiculares. Entre los quistes odontogénicos, la transformación neoplásica es más alta en el queratoquiste odontogénico y el quiste dentígero[3,4].

Se ha informado que el epitelio del quiste odontogénico puede transformarse en tumores odontogénicos benignos como el Ameloblastoma, el tumor odontogénico adenomatoide y tumores malignos no odontogénicos como el carcinoma epidermoide y mucoepidermoide. La frecuencia de tal transformación neoplásica es muy baja[3].

Hay algunos informes patológicos que describen el epitelio ameloblástico y las características de los quistes en las mismas lesiones, pero no está claro si hay dos lesiones diferentes o solo una transformación celular, probablemente porque algunos quistes y tumores odontogénicos dividen características cruciales que permiten un diagnóstico erróneo[4-6].

Varios estudios proliferativos y demostraciones inmunohistoquímicas de marcadores proliferativos sugieren que el aumento de la proliferación celular juega un papel en el desarrollo de quistes odontogénicos y tumores neoplásicos (p. ej., Ameloblastoma). Este aumento de la proliferación celular puede deberse a la interrupción del ciclo celular, mutaciones en oncogenes o genes supresores de tumores[3,5].

En el examen histopatológico, se observó un número expresivo de células inflamatorias que podrían interferir en la distinción histológica. En el primer estudio histopatológico se observaron características compatibles a QQO y podría permitir un diagnóstico erróneo si el análisis se realiza solo en tejido biopsiado. Por el contrario, el segundo análisis, que muestra una gran área de interés, evidenció fragmento de tejido conectivo fibroso, infiltrado por células epiteliales ovaladas, organizadas en cordones que se anastomosan entre sí, formando una especie de red característico de Ameloblastoma Plexiforme.

La pregunta enfocada en este estudio es: ¿El Ameloblastoma sería una lesión "de novo" o una transformación neoplásica de origen quístico (QQO en este caso)? Esta hipótesis se ve reforzada debido a que se ha descrito la proliferación ameloblástica de QQO[7].

El desarrollo de un Ameloblastoma o transformación maligna de las células epiteliales de los QQO es extremadamente raro. En la literatura publicada, solo se encontraron 8 casos de ameloblastomas que se originaron en el epitelio de QQO, exceptuando el presente caso, Brannon RB *et al.*[8], presentaron 2 casos en 1977, Kakarantza-Angelopoulou E y Nicolatou O[9], presentaron 2 casos en 1990, Ogunsalu C *et al.*[10], presentaron 1 caso en 2007, Geng N *et al.*[11], presentaron 1 caso en 2012, Neuman AN *et al.*[12], presentaron 1 caso en 2015 y Matehan Keskin *et al.*[7], presentaron 1 caso en 2020.

No hubo información sobre la edad, el sexo, las características clínicas, radiológicas e histopatológicas de dos casos informados por Kakarantza-Angelopoulou E y Nicolatou O[9], sin embargo, Ogunsalu C *et al.*[10], informaron un caso de QQO con transformación ameloblástica y trataron a este paciente solo con criocirugía; afirmaron que, no hubo recurrencia en el período de seguimiento de 6 años.

Geng N *et al.*[11], trataron a un paciente con resección en bloque de un QQO con transformación ameloblástica y observaron que no hubo recurrencia hasta los 3 años de seguimiento, reportaron las características clínicas, radiológicas y microscópicas de su caso. No hubo datos de seguimiento disponibles para el caso informado por Neuman AN *et al.*[12].

El presente caso, constituye el noveno caso reportado en la literatura, y se encuentra en línea con los casos informados anteriormente con respecto a características clínicas como edad joven, antecedentes de aumento de volumen indoloro. Sin embargo, difiere en localización, observando su presencia en sector anterior mandibular.

Muchos autores creen que las lesiones odontogénicas híbridas no son el resultado de la colisión entre dos entidades distintas, sino que se deben a la pluripotencialidad del epitelio odontogénico con ambas lesiones probablemente desarrollándose a partir de una fuente común o un cambio ameloblástico en un quiste odontogénico existente[12,13].

Las lesiones odontogénicas combinadas de los maxilares son casos complejos y pueden ser mal diagnosticados. Es imprescindible una identificación precisa de la lesión antes de establecer un plan de tratamiento adecuado. El examen histopatológico e inmunohistoquímico de las muestras de biopsia juega un papel vital tanto en el diagnóstico como en el pronóstico correcto[6-12].

Conclusiones

El presente caso de un Ameloblastoma derivado de un Queratoquiste Odontogénico es una entidad rara que da lugar a la histogénesis del Ameloblastoma. Este caso destaca el potencial neoplásico de las lesiones quísticas y la importancia de un examen histopatológico cuidadoso de la muestra completa con cortes múltiples. Sin embargo, debido a la rareza y falta de datos de los casos reportados en la literatura, se desconoce el pronóstico y la mejor opción de tratamiento de estos casos. El mayor número de casos informados proporcionará una mejor comprensión de las lesiones combinadas o híbridas.

Declaración ética

- Todos los procedimientos realizados en el reporte de caso estuvieron de acuerdo con las normas éticas de la institución.
- Se obtuvo el consentimiento informado del paciente.
- Los autores declaran que no existe ningún conflicto de interés con respecto a la publicación de este artículo.

Agradecimiento

A los Dres. Mariana Molina, Sebastián Canelón, Ligia Pérez, Ricardo Priscillo, quienes con el aporte de sus conocimientos y esfuerzo hicieron posible la realización del presente caso clínico.

Bibliografía

1. Rozatto J, Do Canto A, Braz-Silva P, Rodriguez R. Can ameloblastomas arise from odontogenic keratocysts? Clin Lab Res Den. 2015; 21(4): 245-250.
2. Firth N, Alsarraf A, Vujcich N, Kujan O. Synchronous occurrence of odontogenic Keratocyst and ameloblastoma: A case report and review of the literature. Clinics and Practice 2020; 10: 1205.
3. Kondamari SK, Taneeru S, Guttikonda VR, Masabattula GK. Ameloblastoma arising in the wall of dentigerous cyst: Report of a rare entity. J Oral Maxillofac Pathol 2018; 22: S7-10.
4. Mahajan AD, Manjunatha BS, Khurana NM, Shah N. Unicystic ameloblastoma arising from a residual cyst. Case Report. BMJ 2014.

5. Ghafouri-Fard S, Atarbashi-Moghadam S, Thari M. Genetic factors in the pathogenesis of ameloblastoma, dentigerous cyst and odontogenic Keratocyst. Gene 771 (2021) 145369.
6. Cunha G, Rocha AFL, Gabrielli MFR, Gabrielli MAC. Unicystic Ameloblastoma and Odontogenic Keratocyst: Difficulty in Differential Diagnosis. Oral Maxillofac Pathol J. 2021; 12(1): 38-40.
7. Keskin M., Özkan N., Akbulut N., Bereket C. Odontogenic Keratocyst with Ameloblastomatous Transformation: A Rare Case Report. Journal of Clinical and Diagnostic Research. 2020; 14(4): ZD10-ZD13.
8. Brannon RB. The odontogenic Ameloblast. A clinicopathologic study of 312 cases. Part II. Histologic features. Oral Surg Oral Med Oral Pathol. 1977; 43(2): 233-55.
9. Kakarantza-Angelopoulou E, Nicolatou O. Odontogenic keratocysts: Clinicopathologic study of 87 cases. J Oral Maxillofac Surg. 1990; 48: 593-99.
10. Ogunsalu C, Daisley H, Kamta A, Kanhai D, Mankee M, Maharaj A. Odontogenic Ameloblast in Jamaica: A review of five new cases and five instances of recurrence together with comparative analyses of four treatment modalities. West Indian Med J. 2007; 56(1): 86-89.
11. Geng N, Lv D, Chen Q, Zhu Z, Wu R, He Z, et al. Solid variant of keratocystic odontogenic tumor with ameloblastomatous transformation: a case report and review of the literature. Oral And Maxillofacial Pathology. 2012; 114(2).
12. Neuman AN, Montague L, Cohen D, Islam N, Bhattacharyya I. Report of two cases of combined odontogenic tumours: Ameloblastoma with odontogenic Ameloblast and Ameloblastic fibroma with calcifying odontogenic cyst. Head Neck Pathol. 2015; 9(3): 417-420.
13. Whitt J, Dunlap C, Sheets J, Thompson M, Keratoameloblastoma: a tumor sui generis or a chimera? Oral And Maxillofacial Pathology. 2007; 104(3).

ISSN(e) 2244-8861, ISSN(p) 1856-3201
REVISTA ODONTOLÓGICA DE LOS ANDES
NÚMERO ESPECIAL 2025

RECIBIDO: 03/02/2025, **ACEPTADO**: 15/05/2025. *págs.* **72-79**

REPORTE DE CASO CLÍNICO

EXTRACCIÓN GUIADA DIGITALMENTE DE AGUJA ODONTOLÓGICA FRACTURADA EN ESPACIO PTERIGOMAXILAR.

Reporte de caso

Extraction guided digitally of a fractured dental needle in pterygomaxillary space. Case report

POR

FRANYELIS DANIELA **PAGLIA-PEÑA**[1]

ANDRÉS EDUARDO **GIL-BRAVO**[2]

EDUARD STEVEN **RODRÍGUEZ-GUIFARRO**[3]

JULIO CÉSAR **TEBRES-LÓPEZ**[4]

RONAR ALEJANDRO **GUDIÑO-MARTÍNEZ**[5]

1. Residente de tercer año del Postgrado Cirugía y Traumatología Bucal y Maxilofacial del Hospital Universitario de Caracas. odpagliadaniela@gmail.com. orcid.org/0009-0004-8809-0094
2. Odontólogo General. Universidad Gran Mariscal de Ayacucho. orcid.org/0009-0004-1437-7551
3. Residente de cuarto año del Postgrado Cirugía y Traumatología Bucal y Maxilofacial del Hospital Universitario de Caracas. orcid.org/0009-0008-0258-1992
4. Odontólogo General. Universidad Central de Venezuela. Especialista en Cirugía y Traumatología Bucal y Maxilofacial del Hospital General del Oeste Dr. José Gregorio Hernández. Adjunto del Postgrado Cirugía y Traumatología Bucal y Maxilofacial del Hospital Universitario de Caracas. orcid.org/0009-0003-4733-5676
5. Odontólogo General. Universidad Central de Venezuela. Especialista en Cirugía y Traumatología Bucal y Maxilofacial del Hospital General del Oeste Dr. José Gregorio Hernández. Director del Postgrado Cirugía y Traumatología Bucal y Maxilofacial del Hospital Universitario de Caracas. orcid.org/0000-0003-2489-5198

Autor de correspondencia: Franyelis D. Paglia Peña. Hospital Universitario de Caracas-Venezuela. Telf.: 0424-407-1992. odpagliadaniela@gmail.com

Como citar: Paglia-Peña FD, Gil-Bravo AE, Rodríguez-Guifarro ES, Tebres-López JC, Gudiño-Martínez RA. Extracción guiada digitalmente de aguja odontológica fracturada en espacio pterigomaxilar. Reporte de caso. ROLA; 2025, No Esp. 72-79.

Todos los documentos publicados en esta revista se distribuyen bajo una licencia Creative Commons Atribución -No Comercial- Compartir Igual 4.0 Internacional.
Por lo que el envío, procesamiento y publicación de artículos en la revista es totalmente gratuito.

Resumen

Se describe un caso clínico de extracción de una aguja odontológica fracturada ubicada en el espacio pterigomaxilar derecho, mediante técnicas de planificación digital. Mujer de 24 años referida al Servicio de Cirugía y Traumatología Bucal y Maxilofacial del Hospital Universitario de Caracas tras un intento de bloqueo anestésico del nervio alveolar inferior derecho con técnica directa y posterior fractura de la aguja en los tejidos blandos. Pese al intentó en tres ocasiones de realizar el retiro de la misma, no se tuvo éxito. El manejo inicial contempló la realización de tomografía computarizada de haz cónico para la localización tridimensional del cuerpo extraño y poder orientar el abordaje quirúrgico. Se localizo la aguja de 12 mm en el espacio pterigomaxilar derecho, luego de un intento con anestesia local y abordaje con incisión en el borde anterior de la rama mandibular derecha, pero sin éxito, se decide una planificación más precisa, realizando tomografía helicoidal con tope de mordida para reproducir en el acto quirúrgico la apertura bucal a partir de la cual se realizó planificación del vector de salida de la aguja y se diseñó una guía quirúrgica para indicar el abordaje quirúrgico. La intervención se realizó bajo anestesia general, utilizando la guía planificada logrando así la ubicación y extracción de la aguja exitosamente. Este reporte de caso expone la utilidad de la planificación digital y el uso de guías quirúrgicas para la ubicación precisa de cuerpos extraños con el objetivo de minimizar el riesgo de daño a estructuras neurovasculares importantes con las que la aguja pudiera estar en estrecha relación.

PALABRAS CLAVE: cuerpo extraño, aguja odontológica fracturada, espacio pterigomaxilar, planificación digital, guía quirúrgica.

Abstract

A clinical case of extraction of a fractured dental needle located in the right pterygomaxillary space is described, using digital planning techniques. A 24-year-old woman was referred to the Oral and Maxillofacial Surgery and Traumatology Service of the University Hospital of Caracas after an attempt to block the right inferior alveolar nerve with a direct technique and subsequent fracture of the needle in the soft tissues. Despite the attempt on three occasions to remove it, it was unsuccessful. The initial management included the performance of cone beam computed tomography for the three-dimensional location of the foreign body, and to guide the surgical approach. The 12 mm needle was located in the right pterygomaxillary space, after an attempt with local anesthesia and approach with incision in the anterior edge of the right mandibular ramus, but without success, a more precise planning was decided, performing helical tomography with bite stop to reproduce in the surgical act the oral opening from which the needle exit vector was planned. A surgical guide was designed to indicate the surgical approach. The intervention was performed under general anesthesia, using the planned guide, thus achieving the successful placement and removal of the needle. This case report exposes the usefulness of digital planning and surgical guides for the precise location of foreign bodies to minimize the risk of damage to important neurovascular structures with which the needle may be closely related.

KEYWORDS: foreign body, fractured dental needle, pterygomaxillary space, digital planning, surgical guide.

Introducción

La fractura de agujas odontológicas durante las diversas técnicas de anestesia es una complicación poco usual, pero clínicamente significativa en la práctica odontológica. La incidencia de estos eventos es limitada, con estudios reportando un riesgo de 1 en 14 millones durante la técnica de bloqueo del nervio alveolar inferior[1]. Sin embargo, su manejo quirúrgico presenta desafíos, especialmente cuando las agujas se localizan en zonas anatómicas complejas como el espacio pterigomaxilar.

El presente artículo describe un caso clínico de extracción de una aguja odontológica fracturada en el espacio pterigomaxilar derecho, con planificación digital y creación de una guía quirúrgica preoperatoria; permitiendo con ello, localizar el sitio preciso para el abordaje quirúrgico, minimizando la invasión de espacios y de tejidos vitales en un procedimiento que requiere disección amplia de los tejidos, considerando también que una aguja odontológica es compleja de visualizar y localizar entre los mismos, cuyo calibre que varía desde 27 G a 30 G, siendo estas las más usadas en odontología general.

Se puede acordar el uso de softwares de planificación digital y creación de guías quirúrgicas para optimizar el acceso quirúrgico en la resolución de este tipo de complicaciones. En la literatura existente se ha hablado poco de cómo resolver casos de fracturas de agujas odontológicas en espacios anatómicos, centrándose principalmente en revisiones de casos y estudios retrospectivos. Pogrel[2], reportó 16 casos de agujas fracturadas en un período de 25 años, mientras que Augello *et al.*[3] identificó 64 casos entre 1966 y 2011, con un 70% de estas en el espacio pterigomaxilar; incluso, Malamed *et al.*[1] encontró apenas 20 publicaciones en MedLine sobre este tema entre 1951 y 2010.

Las fracturas de agujas durante procedimientos anestésicos se atribuyen a factores como defectos en los materiales de fabricación, manipulación inadecuada por parte del operador y el uso de agujas de dimensiones inadecuadas para el tipo de técnica a realizar. La localización y extracción de estas agujas requiere técnicas de imagen avanzada y planificación quirúrgica meticulosa debido a la relación que presentan con estructuras neurovasculares de importancia.

En la literatura disponible sobre las opciones de tratamiento para esta complicación, existen corrientes conservadoras que mantienen al paciente en observación, realizando controles periódicos y evaluando su evolución y relación con los espacios anatómicos en el tiempo. Considerando que estos cuerpos extraños pueden migrar a espacios anatómicos de importancia, como la base del cráneo y relacionarse con el agujero oval e incluso migrar hacia regiones cervicales y ubicarse en relación con la arteria carótida[4,5].

Surge la necesidad de estudiar y planificar el abordaje quirúrgico para la extracción de este cuerpo extraño, y evitar complicaciones mayores como

las mencionadas anteriormente, o infecciones asociadas a ellos. siendo los síntomas más comunes, dolor, trismo y disfagia[5].

Se han utilizado técnicas de fluoroscopia para localización de cuerpos extraños, tomografía computarizada y navegación quirúrgica[6], aunque poco se ha reportado sobre complicaciones asociadas a la resolución de este evento, relacionadas a la disección anatómica y lesión de vasos y nervios presentes en el trayecto del abordaje.

Suficientes se consideran los riesgos, en especial cuando el espacio anatómico involucrado es la fosa pterigomaxilar, por lo que los cirujanos han utilizado incluso dispositivos como Medtronic AxiEm para su localización intraoperatoria[7]. Actualmente, una opción que ha sido de gran ayuda para minimizar estos riesgos es la utilización de softwares de planificación digital y creación de guías de acceso quirúrgico guiado por tomografía[7].

Aunque poco se ha publicado sobre esta técnica innovadora, se ha demostrado su eficacia y utilidad en el abordaje de estas complicaciones minimizando el tamaño del abordaje quirúrgico, la disección de los tejidos, el riesgo de lesión de estructuras importantes, mejorando significativamente los resultados clínicos[8,9].

Reporte de caso

Se presenta el caso de una paciente femenina de 24 años de edad, quien acudió a consulta con odontólogo general para exodoncia de terceros molares inferiores en el que aplico una técnica anestésica directa para bloqueo del nervio alveolar inferior derecho. Cuando el odontólogo nota la fractura de la aguja odontológica en los tejidos blandos, intenta inmediatamente realizar el retiro de la misma en tres oportunidades sin tener éxito. Esta complicación le obliga a referir a la paciente al Servicio de Cirugía y Traumatología Bucal y Maxilofacial del Hospital Universitario de Caracas.

La paciente acude al hospital una semana posterior al incidente presentando trismo severo y estigmas de múltiples intentos de abordaje para extracción de la aguja. Inicialmente se realizó una Tomografía de Haz Cónico (TC) para ubicación del cuerpo extraño, encontrándose una aguja de 12 mm de longitud en el espacio pterigomaxilar derecho (FIGURA 1 y 2), en la FIGURA 3 se observa un corte transversal de la tomografía inicial.

Se decide la Planificación Digital (PD), para abordaje quirúrgico preciso en vista de la zona que se pretendía abordar. Para la PD fue necesario realizar una tomografía helicoidal de cabeza y cuello, previamente se realizó bloqueo de nervio alveolar inferior derecho con técnica de *Vazirani Akinosi* para disminuir la sintomatología dolorosa y colocar un bloque de mordida con la intención de reproducir en el acto operatorio la apertura bucal con la que se generaría la guía quirúrgica (FIGURA 4 y 5).

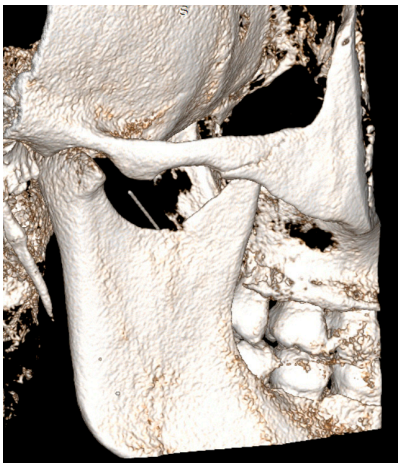

FIGURA 1. Reconstrucción volumétrica. TC inicial.

FIGURA 2. Reconstrucción volumétrica. TC inicial.

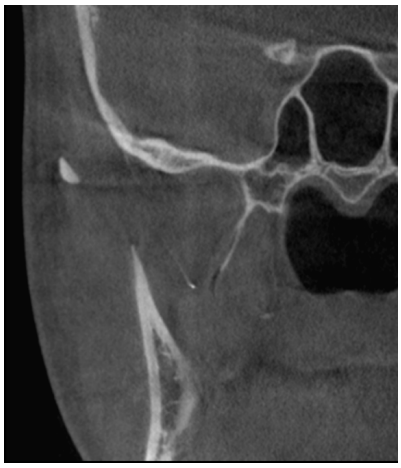

FIGURA 3. Corte coronal. TC inicial.

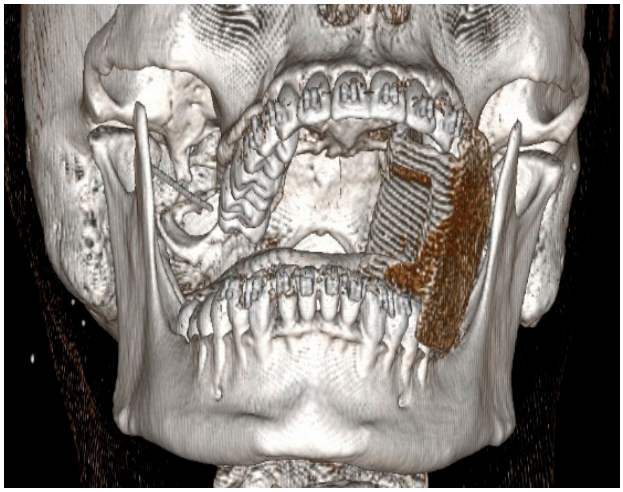

FIGURA 4. Reconstrucción volumétrica. TC con bloque de mordida.

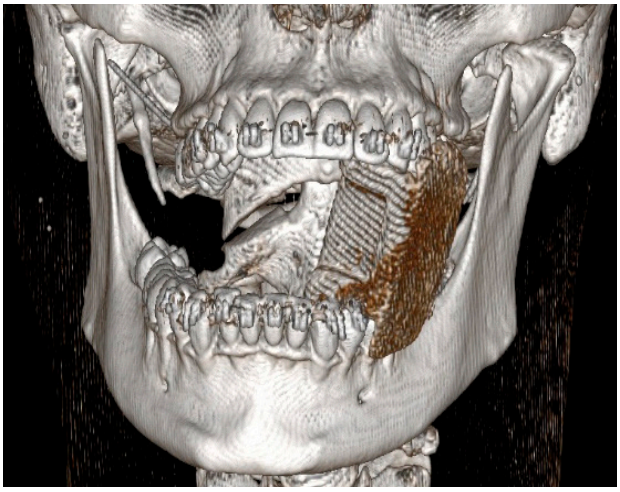

FIGURA 5. Reconstrucción volumétrica. TC con bloque de mordida.

Los archivos DICOM se subieron al software de planificación digital *BlueSky Plan* en la cual se realizó una guía quirúrgica dentosoportada con la marcación del vector de salida de la aguja en el tejido blando (FIGURA 6).

La paciente se sometió al procedimiento operatorio bajo anestesia general, realizando un abordaje quirúrgico en paladar blando como lo indicaba la guía quirúrgica (FIGURA 7).

Se realizó disección de los tejidos blandos de forma meticulosa y posterior a una navegación quirúrgica exhaustiva, se localizó el cuerpo extraño y se pudo extraer sin complicaciones ni lesión de estructuras neurovasculares importantes. En la FIGURA 8 se puede observar la comparación de la longitud entre la aguja extraída y la hoja de un bisturí No. 11.

FIGURA 6. Guía quirúrgica dentosoportada con la marcación del vector de salida de la aguja en el tejido blando, fabricada para la intervención.

FIGURA 7. Fotografía intraoperatoria donde se evidencia colocación de guía quirúrgica.

FIGURA 8. Comparación de la longitud de la aguja extraída con la hoja del bisturí.

Discusión

La planificación preoperatoria con el apoyo de tecnologías digitales y guías quirúrgicas para la resolución de fracturas de agujas odontológicas en el espacio pterigomaxilar es un abordaje que aún tiene un largo camino por recorrer y ser explorado. Este enfoque avanzado, hace énfasis en la utilidad de la planificación digital prequirúrgica no solo en la planificación de implantes dentales y cirugía ortognática sino también en la resolución de complicaciones como estas. Como se mencionó, se han utilizado múltiples métodos para dar con la ubicación exacta de la aguja odontológica, incluso radiografías panorámicas, pero estas solo ofrecen una bidimensional estimativa[10].

Con la experiencia reportada y el advenimiento de la tomografía helicoidal de alta resolución, esta se convirtió en el Gold Standard para la ubicación de una aguja rota en los tejidos blandos. Siendo que los tejidos blandos están sometidos a cambios posicionales por la dinámica mandibular y masticatoria, esta puede cambiar de posición por lo que se recomienda realizar la tomografía computarizada de diagnóstico en apertura máxima con bloque de mordida para evitar disonancia entre la planificación digital y la cirugía, la cual se realizara igualmente con bloque de mordida para reproducir la anatomía que pudo estar presente en el momento del evento.

Conclusión

La fractura de agujas odontológicas durante una técnica de anestesia, aunque son raras, constituye un desafío significativo para cirujanos maxilofaciales. Este reporte de caso demuestra cómo la implementación de tecnologías de imagen avanzadas y planificación digital puede contribuir a la extracción de cuerpos extraños en regiones de anatomía complicada como el espacio pterigomaxilar.

El uso de TC y la creación de guías quirúrgicas personalizadas permitieron una localización precisa y una extracción exitosa del cuerpo extraño bajo anestesia general, minimizando los riesgos de complicaciones y daño a estructuras neurovasculares importantes.

Se recomienda el uso de estas técnicas para asegurar mayor eficacia y precisión en la resolución de casos semejantes. Este caso destaca la importancia de una actualización constante en nuevas tecnologías para abordar los nuevos desafíos clínicos.

Bibliografía

1. Malamed S, Reed K, Poorsattar. Needle breakage: incidence and prevention. Dent Clin North Am. 2010; 54(4): 745-756.
2. Pogrel MA. Broken local anesthetic needles: A case series of 16 patients, with recommendations. J Am Dent Assoc. 2009; 140: 1517-1522.
3. Augello M, von Jackowski J, Gratz KW, Jacobsen C. Needle breakage during local anesthesia in the oral cavity - retrospective of the last 50 years with guidelines for treatment and prevention. Clin Oral Investig. 2011; 15: 3-8.
4. Salah G. Aoun, Tarek Y. El Ahmadieh, Vin Shen Ban, Vishal J. Patel, Awais Vance, Ankur R. Patel, Rahul Tandon, John R. Zuniga, H. Hunt Batjer, Sam Barnett. Retrieval of an Intracranially Migrated Dental Injection Needle Through the Foramen Ovale: 2-Dimensional Operative Video. Opertive Neurosurgery. 2019; 0:1.
5. Ethunandan M, Tran A, Anand R, Bowden J, Seal M, 5 and Brennan P. Needle breakage following inferior alveolar nerve block: implications and management. British Dental Journal. 2007; 202: 395-7. doi:10.1038/bdj.2007.272
6. Ziad Malkawi, Alaa Alayeh, Abedalaziz Alshawa, Ola Shaban, Omar Al Saraireh, Hashem Malkawi, Hamzah Babkair, Ismail Abdouh and Najla Dar-Odeh. A Case of Broken Local Anesthetic Needle in the Pterygomandibular Space; Diagnostic Approaches and Surgical Management. Diagnostics. 2023; 13: 3050
7. Lee T, Zaid W. Broken dental needle retrieval using a surgical navigation system: a case report and literature review. Oral Surg Oral Med Oral Pathol Oral Radiol. 2015; 119(2): 55-59.
8. Ezequiel Pablo Galli, Giuliana Nicole Moya, Israel Galván Padilla, Sebastián Ariel Puia. Una nueva alternativa para la localización y la recuperación de agujas fracturadas durante la anestesia odontológica. Presentación de técnica y caso clínico. Rev Asoc Odontol Argent. 2021; 109(3): 177-184
9. Driesen Lukas, Meeus Jan, Politis Constantinus, Legrand Paul. Fractured needle removal with a 3D-printed surgical guide: case report and literature review. Journal of Oral and Maxillofacial Surgery 2020;
10. Takahashi C, Zarazúa C. Surgical retrieval technique for a fractured local anesthetic infiltration needle embedded in the pterygomandibular space. Case report and review of the literature. Rev ADM. 2015; 72(5): 259-264.
11. Altay M, Hyun Lyu D, Collette D, Baur D, Faisal A. Teich S, Gonzalez A. Transcervical migration of a broken dental needle: a case report and literature review. Oral and Maxillofacial Surgery. 2014; vol. 118, 6: e161-5. doi:10.1016/j.oooo.2014.04.001

12. Thompson M, Wright S, Cheng L, Starr D. Technical note: Locating broken dental needles. Int. J. Oral Maxillofac. Surg. 2023; 32: 642-644.doi:10.1054/ijom.2003.0430
13. Jiseon Lee, Min Woo Park, Min Keun Kim, Soung Min Kim, Kwang-Suk Seo. The surgical retrieval of a broken dental needle: A case report. J Dent Anesth Pain Med 2015; 15(2): 97-100. doi: 10.17245/jdapm.2015.15.2.97. Epub 2015 Jun 30. PMID: 28879265; PMCID: PMC5564105.
14. Ethunandan M, Tran A, Anand R, Bowden J, Seal M, 5 and Brennan P. Needle breakage following inferior alveolar nerve block: implications and management. British dental journal. 2007: 202(7): 395-7. doi:10.1038/bdj.2007.272
15. Yafit Hamzani, Eli Rosenfeld, Gavriel Chaushu, Bahaa Haj Yahya. “Is intraoperative navigation for needle breakage mandatory: A case report”. Journal of the American Dental Association. 2019; 150(2): 154-158. doi:10.1016/j.adaj.2018.09.007

ISSN(e) 2244-8861, ISSN(p) 1856-3201
REVISTA ODONTOLÓGICA DE LOS ANDES
NÚMERO ESPECIAL 2025

RECIBIDO: 14/02/2025, **ACEPTADO**: 27/05/2025. *págs.* **80-97**

ARTÍCULO DE REVISIÓN

IMPLANTES DENTALES, PROPIEDADES, CARACTERÍSTICAS, DISEÑOS, MATERIALES UTILIZADOS, FUERZAS APLICADAS.

Revisión narrativa

Dental implants, properties, characteristics, designs, materials used, applied forces. Narrative review

POR

ROGER ENRIQUE **MANFREDI**[1]

RAMON **TOLOSA**[2]

RICARDO **AVENDAÑO SERRANO**[3]

1. Ingeniero Mecánico. manfrediroger@gmail.com. orcid.org/0009-0007-0130-7230
2. Ingeniero Mecánico. Msc en ciencia de los Materiales. Profesor Titular Facultad de Ingeniería, Escuela de Ingeniería Mecánica. Universidad de Los Andes Mérida-Venezuela. tolosa@ula.ve. orcid.org/0000-0002-9951-4444
3. Implantologo Bucal. Practica privada. climprod3@gmail.com. orcid.org/0009-0002-3963-621X

Autor de correspondencia: Ricardo Avendaño. CC Plaza Mayor, Nivel profesional. LPR3 (CLIMPROD). Telf. 58 4143747624. climprod3@gmail.com.

Como citar: Manfredi RE, Tolosa R, Avendaño Serrano R. Implantes dentales, propiedades, características, diseños, materiales utilizados, fuerzas aplicadas. Revisión narrativa. ROLA; 2025, No Esp. 80-97.

Todos los documentos publicados en esta revista se distribuyen bajo una licencia Creative Commons Atribución -No Comercial- Compartir Igual 4.0 Internacional.
Por lo que el envío, procesamiento y publicación de artículos en la revista es totalmente gratuito.

Resumen

La implantología es una solución bastante completa para aquellas personas que por distintos motivos han perdido uno o más dientes. Se realizó una revisión bibliográfica narrativa con el objetivo de actualizar información sobre algunos aspectos fundamentales como conceptos de oseointegración, metales usados en la implantología dental, clasificación de los implantes dentales, componentes del sistema de implante dental, densidad ósea, fuerzas aplicadas al implante dental. La función del implante dental es soportar las prótesis que imitan a los dientes naturales; siendo una de sus aplicaciones clínicas, soportar en forma repetida, la carga masticatoria. Esta fuerza medida en Newtons por centímetro cuadrado, que se hace al triturar los alimentos varias veces cada día, o en situaciones de estrés, se transmite al implante y a través de él al hueso circundante.
PALABRAS CLAVE: oseointegración, conceptos, metales, clasificación, densidad ósea, fuerzas aplicadas.

Abstract

Implantology is a fairly complete solution for people who have lost one or more teeth for different reasons. A narrative literature review was carried out to update information on some fundamental aspects, such as osseointegration concepts, metals in dental implantology, classification of dental implants, components of the dental implant system, bone density, and forces applied to the dental implant. The application of the dental implant is to support prostheses that imitate natural teeth, their functions being to support the chewing load repeatedly. This force, measured in Newtons per square centimeter, that is made by crushing food several times each day, or in stressful situations, is transmitted to the implant and through it to the surrounding bone.
KEYWORDS: osseointegration, concepts, metals, classification, bone density, applied forces.

Introducción

Maggiolo J, un destacado odontólogo francés de la época, introdujo en 1809 un implante de oro en el alveolo de un diente recién extraído, permitió que este sitio sanara y luego le añadió una corona; desafortunadamente, una extensa inflamación de la encía paró el procedimiento[1,2].

Posteriormente en la edad contemporánea se realizaron diversas pruebas de implantes no naturales, Harris en 1887 implantó una raíz de platino revestida de plomo en un alveolo creado artificialmente. En 1900, Lambotte fabricó implantes de aluminio, plata, latón, cobre rojo, magnesio, oro, y acero blando chapado en oro y níquel. Identificó la corrosión de varios de estos metales en los tejidos corporales en relación con la acción electrolítica[2,3]. En 1901 R. Payne implantó una cápsula de plata colocada en el alveolo de una raíz. Algrave, en 1909 demostró el fracaso de esta técnica con plata, por la toxicidad de este metal en el hueso[2,3]. Greenfield en 1910 utilizó una cesta de iridio y oro de 24 quilates, y la introdujo en un alveolo, éste se considera como el científico que documentó las bases de la implantología moderna, en 1915, introdujo conceptos tan innovadores y actuales como la relevancia de la íntima relación entre el hueso y el implante[2,3,4]. En 1946, Strock diseñó el primer implante de dos piezas con rosca de titanio, que se insertaba inicialmente sin el pilar transmucoso; el pilar y la corona individual se añadían después de la cicatrización completa[2,5,6]. La deseada interfase implantológica descrita por Strock, era una conexión directa hueso-implante, denominada anquilosis, el primer implante sumergido colocado por Strock siguió funcionando 40 años después[2,5,6].

En 1952, el cirujano ortopédico e investigador sueco Per-Ingvar Brånemark considerado como el padre de la implantología moderna comenzó a realizar una investigación con estudios microscópicos in vitro de la médula ósea en el peroné de un conejo para conocer mejor la vascularización tras practicar traumatismos óseos[7]. El estudio se llevó a cabo introduciendo una cámara óptica de titanio en el hueso de conejo y al retirar ésta, se comprobó que era muy complicado, ya que la estructura de titanio se había incorporado por completo en el hueso y el tejido mineralizado era totalmente congruente con las micro irregularidades de la superficie de titanio. De ahí surgió el concepto de oseointegración; el profesor Brnemark al comprobar este descubrimiento, pensó que podía ser una excelente manera de fijar estructuras en forma estable al hueso[3,7]. Los implantes dentales tradicionalmente se han realizado con titanio o aleaciones de titanio debido a que este material presenta una gran biocompatibilidad y permite que se produzca una buena oseointegración con los tejidos bucales.

Lo importante del trabajo de Brånemark es que resaltó la necesidad de comprender los aspectos biológicos de los procesos de cicatrización natural del organismo al introducir un cuerpo extraño en el hueso. El sitio preparado

quirúrgicamente para recibir el implante fue concebido como un habitáculo o preparación cavitaria con el tamaño adecuado para recibir el implante dental en la posición planificada en el tejido[8].

A partir de estos nuevos conceptos se hicieron diferentes estudios en perros, previamente desdentados y se desarrolló una fijación en forma de tornillo. En 1982, en Toronto (Canadá), Brånemark presentó al mundo odontológico la oseointegración y su implante de titanio en forma de tornillo, avalado por un seguimiento clínico y una casuística irrefutable de más de 10 años. Así comienza la Era científica o Era de la Implantología moderna[9]; por lo que, el objetivo de esta revisión narrativa es ofrecer una visión general sobre la importancia de manejar conceptos fundamentales, seguir estrictamente los protocolos clínicos en los tratamientos rehabilitadores utilizando implantes dentales y lograr resultados óptimos. Todo como consecuencia de la investigación continua, que no cesa en la era científica de la implantología moderna.

Metodología

Se efectuó una búsqueda de la literatura en diversas bases de datos académicas y repositorios digitales, como son Google Scholar, PubMed y SciELO. Para la selección de los estudios destacados, se establecieron criterios de inclusión, entre los que se consideraron únicamente artículos publicados en inglés y español durante los últimos 15 años, se estableció como fecha límite de selección diciembre de 2024. Como estrategia de búsqueda, se utilizaron los siguientes términos MeSH y otros términos relacionados: oseointegración, metales en la implantología dental, clasificación de los implantes dentales, componentes de un sistema de implante dental, densidad ósea, fuerzas aplicadas al implante dental. Los artículos seleccionados se analizaron en función de su precisión metodológica y la relevancia del tópico en estudio, que abarca la oseointegración, características, sistemas de implantes dentales, tipos de tejidos óseos, densidad ósea, fuerzas masticatorias sobre el implante, tensión. La información compilada se presenta en forma de texto narrativo para facilitar su análisis crítico.

Uso de los metales en la implantología siguiendo el concepto de oseointegración

El uso del titanio como material implantable, tiene excelente compatibilidad con los tejidos bucodentales, es muy resistente a la corrosión y no es tóxico, biológicamente compatible con huesos y tejidos blandos[12,13]. Además, posee otras características que facilitan la interacción con el cuerpo humano ya que tiene la versatilidad de ligereza, excelente relación resistencia mecánica y densidad, reducido calor específico y coeficiente de dilatación térmica[12,14,15]. Un aspecto importante es su gran reactividad puesto que este material obtie-

ne una rápida reacción con elementos como el oxígeno, nitrógeno, hidrógeno, hierro o carbono[15].

Definición de los implantes dentales

El implante dental es un sustituto artificial de la raíz de un diente perdido. Normalmente posee una forma cónica o cilíndrica y está fabricado con materiales biocompatibles que no producen reacción de rechazo y permiten la unión al hueso. La superficie del implante puede tener diferentes texturas (roscas, concavidades, ranuras y ojales), también pueden tener recubrimientos que son utilizados habitualmente para favorecer el proceso de unión al hueso (oseointegración)[16].

La oseointegración

Se define como "una conexión directa, estructural y funcional entre el hueso vivo, ordenado y la superficie de un implante sometido a carga funcional"[7], el uso de la técnica de Brnemark permite al paciente que ha sufrido una pérdida dental, una correcta recuperación en la función masticatoria y satisfacción en la estética bucal.

Clasificación de los implantes dentales

1. Implantes Endo-óseos

Estos implantes tienen el principio fundamental de penetrar en el espesor del hueso y lograr una fijación que se corresponda con los estándares de estabilización de una estructura, capaz de soportar una carga protésica ideada para suplantar una pieza dentaria perdida. Se clasifican de acuerdo con su diseño: (cilíndricos y cónicos), tipos de material (metálicos y cerámicos), forma de colocación (roscados e impactados)[17,18].

2. Implantes Yuxta-óseos.

Son implantes que no están insertados dentro del hueso, se diseñan a partir, de una impresión al hueso maxilar o mandibular para su confección, su colocación consiste en una apertura del tejido perióstico que recubre al hueso, para estabilizarlo mediante suturas al hueso remanente. Su uso y aplicación es obsoleto por su nula fijación a la estructura ósea[17,18,19].

Colocación quirúrgica de los implantes osteointegrados

Los implantes dentales son colocados mediante técnica quirúrgica con fresado del hueso alveolar y su posterior asentamiento aplicando protocolos de roscado y fricción, las fuerzas o torques se realizan con herramientas específicas que ejecutan dicha acción hasta lograr la profundización adecuada del mismo para lograr una fijación primaria en el tejido receptor (hueso)[20].

Fases terapéuticas del implante dental

- ***Fase quirúrgica.*** Es la colocación del cuerpo o implante dental propiamente dicho dentro de la estructura del hueso[21].
- ***Fase protésica.*** Consiste en el ensamblaje del aditamento protésico unido mediante un tornillo de fijación que une ambos componentes para la posterior colocación de la prótesis[22].

Componentes de un sistema de implante dental

- ***Cuerpo del implante dental.*** Es la parte del sistema que está diseñada para entrar en el hueso de tal manera que se comporte como una raíz dentaria artificial con el fin de retener al aditamento protésico posteriormente (FIGURA 1)[16].
- ***Aditamento protésico.*** Es la parte del sistema ensamblado al implante, que se encarga de sostener la futura prótesis durante la fase de rehabilitación (FIGURA 1)[16].
- ***Tornillo de fijación.*** Es el tornillo pasante que une el aditamento protésico con el cuerpo del implante (FIGURA 1)[16].

FIGURA 1. Componentes de un sistema de implante dental: cuerpo del implante, aditamento protésico y tornillo de fijación (Uzcátegui *et al.* 2018).

Clasificación de Misch para la densidad ósea y fuerzas aplicadas en un implante dental durante la fase quirúrgica

Para hacer una valoración precisa de las fuerzas aplicadas a un implante dental, es necesario conocer el tipo de tejido óseo y su condición de densidad o dureza.

Carl E. Misch[23] propuso cuatro grupos de densidades óseas independientemente de la región de los maxilares, basándose en características macroscópicas del hueso cortical y trabecular (FIGURA 2).

1. Densidad ósea D_1

Este tipo de hueso está caracterizado por la mayor presencia de hueso cortical (mayor dureza) y un mínimo porcentaje de hueso medular o hueso esponjoso (FIGURA 2).

FIGURA 2. Las cuatro densidades óseas encontradas en las regiones edéntulas del maxilar y la mandíbula. El hueso D1 es principalmente denso; el hueso D2 presenta hueso cortical de denso a poroso y espeso en la cresta y trabecular denso; el hueso D3 tiene una cortical fina porosa en la cresta y un hueso trabecular fino y el hueso trabecular D4 casi no presenta hueso cortical, componiendo el hueso fino trabecular la mayor parte del volumen óseo (Misch 2009).

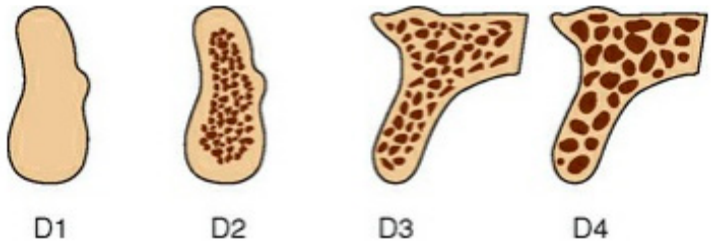

La fuerza aplicada a los implantes dentales en este tipo de tejido requiere de un componente de torque mayor, con lo cual las fuerzas ejercidas sobre las paredes del implante inciden en la estructura del metal con mayor presión para lograr el asentamiento total del implante en la profundidad predeterminada en el hueso. Se considera que un implante está correctamente fijado tomando en cuenta la fuerza con la que fue colocado si supera los 30N (Newton) de torque[24].

2. Densidad ósea D_2

La característica fundamental de este tejido es la presencia aproximada de un 50% de hueso cortical y un 50% de hueso trabecular o hueso esponjoso de laminillas gruesas (FIGURA 2). Con lo cual las fuerzas de torque de inserción del implante son menos agresivas y el metal del implante está sometido a una menor fatiga durante los movimientos de roscado; siempre buscando establecer un torque entre 25 y 30N (Newton)[23].

3. Densidad ósea D_3

Este es un hueso de baja resistencia por estar constituido por una delgada capa de hueso cortical y laminillas débiles de hueso trabecular o esponjoso, con amplios espacios medulares (FIGURA 2), con los cuales la inserción del implante y el torque aplicado se hace de manera rápida y con baja resistencia, hasta lograr su profundización y ubicación tratando de comprimir las laminillas óseas medulares hasta producir su compactación para aumentar la posibilidad de fijación primaria, aplicando un torque de 25 a 30N (Newton) sin afectar la estructura molecular del implante[23].

4. Densidad ósea D_4

Este tiene muy poca densidad caracterizada por escaso hueso cortical y abundante hueso medular. Es un tipo de hueso con bajas condiciones para la colocación de un implante dental (FIGURA 2), por lo que este tipo de tejidos debe

estar acondicionado previamente con injertos óseos que mejoren su calidad y comportamiento antes de una cirugía de implantes dentales; sin embargo, la colocación de un implante en este tipo de estructura no requiere de mayor esfuerzo o torque para lograr una estabilidad, donde el implante no sufre ningún tipo de fatiga estructural. El torque mínimo requerido entre 25 y 30N (Newton) difícilmente es logrado por la baja condición de dureza del hueso[23].

Fuerzas aplicadas al implante durante la fase protésica

El ensamblaje o unión del aditamento protésico al implante propiamente dicho es el inicio de lo que se considera la fase protésica o rehabilitación protésica de la terapia de implantes dentales. La ejecución de este paso es el montaje del aditamento protésico con sus características de conexión hexagonal externa en íntima relación y fricción con la superficie en forma hexagonal interna, ubicada en la plataforma del implante, originándose un asentamiento y acople anti rotacional. Una vez realizado este paso se debe utilizar un tornillo de fijación, el cual hará el ajuste entre ambas piezas (implante y aditamento protésico). La unión de estos dos elementos mediante el tornillo de fijación pasante se hace con un torque que no debe superar los 30N (Newton), ya que al superar dicha fuerza puede ocasionar la deformación del tornillo pasante o en caso extremo su fractura. Para efectos de precisión de ajuste se utilizan torquímetros calibrados en Newton[24].

Fuerzas aplicadas al implante durante el proceso de masticación

Las fuerzas masticatorias son un factor muy importante para el diseño de los implantes dentales, generándose éstas entre ambas arcadas dentarias, producto de la acción de los grupos musculares involucrados en este proceso[25,26,27].

Fuerza masticatoria máxima anatómica

Llamada también FMMA, es la potencia contráctil máxima ejercida por los músculos elevadores mandibulares, y se puede calcular por la suma de las fuerzas teóricas máximas que pueden desarrollar cada uno de los músculos[25]. Gysi y Fick, encontraron en base a datos fisiológicos que sobre 1 cm de área transversal muscular se desarrollan entre 5 y 12 kg de fuerza, concluyendo que la fuerza masticatoria máxima anatómica oscila entre 210 y 400 kg[25].

Fuerza masticatoria máxima funcional

Llamada también FMMF, es la fuerza generada entre ambas arcadas dentarias cuantificada mediante un transductor de tensión conocido como gnatodinamómetro[25]. Durante la contracción máxima voluntaria de los músculos elevadores mandibulares, se calcula una fuerza que oscila entre 60-70 Kgf, observando que la FMMF representa una fracción de la FMMA[24,26].

Fuerza habitual de masticación

Llamada también FHM, es la fuerza interoclusal ejercida durante el proceso masticatorio normal, cuyo rango de valores fluctúan entre 15 y 25 Kgf, observando que la FHM corresponde a un 25 al 35% de la FMMF[25,26].

Otras fuerzas aplicadas al implante

Adicional a las fuerzas antes definidas, existen tres tipos de fuerza se pueden imponer a los implantes dentales en el entorno oral: compresión, tensión y cizallamiento[27]. Las fuerzas de compresión tienden a mantener la integridad de la interfase hueso-implante, mientras que las fuerzas de tracción y cizallamiento tienden a separar o interrumpir esa interfase[3]. Si se habla del hueso, éste es más resistente cuando la fuerza es de compresión, un 30% más débil cuando está sometido a fuerzas de tracción y un 65% más débil cuando la fuerza es de cizallamiento (FIGURA 3). Por tanto, se debería intentar limitar estas últimas por su perjuicio al hueso, ya que este tejido es menos resistente a las fracturas y reabsorciones en estas condiciones de carga. El daño es más importante en regiones con densidad ósea disminuida, ya que la resistencia está directamente relacionada con su densidad[3]. Un diámetro mayor del implante puede disminuir las cargas compensadoras e incrementar la cantidad de interfase hueso-implante sometida a cargas compresivas que se distribuyen uniformemente.

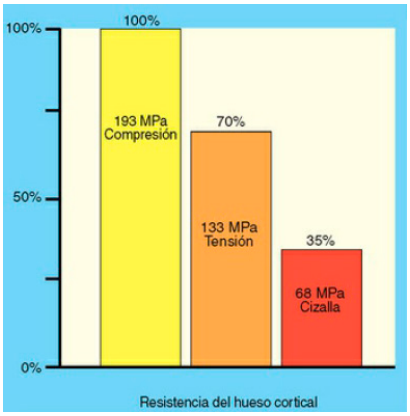

FIGURA 3. Tipos de fuerzas aplicadas al implante vs resistencia del hueso cortical (Misch, 2009).

Los implantes roscados, ejercen una combinación de los tres tipos de fuerza sobre la interfase bajo la acción de una carga oclusal. Esta conversión de una fuerza en tres tipos de fuerza diferentes está totalmente controlada por la geometría del implante[16].

Los implantes cilíndricos y cónicos corren un alto riesgo de verse afectados por fuerzas de cizallamiento que actúan en la interfase implante-hueso, cuando se reciben cargas oclusales, los implantes requieren de un encofrado de tejido óseo que les permita soportar la fuerza de cizallamiento en la inter-

fase, es por ello que la unión íntima del implante al hueso garantiza la disipación de estas cargas uniformemente (FIGURA 4)[16].

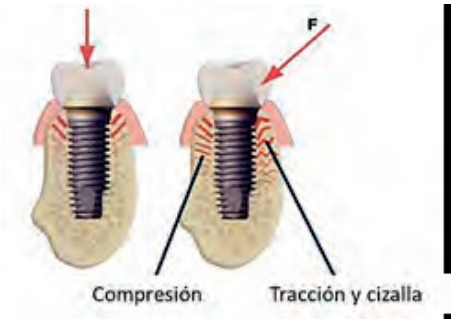

FIGURA 4. Cargas de tracción, compresión y cizalla aplicadas al cuerpo del implante (Uzcátegui *et al.* 2018).

Esfuerzos

La forma en la cual una fuerza es distribuida sobre una superficie es conocida como esfuerzo mecánico. El esfuerzo interno que puede desarrollar un sistema de implante dental en los tejidos biológicos circundantes bajo el efecto de una carga, puede tener influencia significativa en la longevidad del tratamiento. Como regla general, el objetivo de la planificación de un tratamiento con implantes es distribuir el esfuerzo mecánico en el sistema de implante y en el hueso de soporte[16].

Los componentes de esfuerzo se describen como normal (perpendicular a la superficie longitudinal) y de cizallamiento (paralelos a la superficie longitudinal). El máximo esfuerzo ocurre cuando este elemento se localiza en una orientación particular (o en una configuración geométrica) en la cual todas las componentes tipo cizalla son cero[16].

Tensión-Deformación

Una carga muy elevada aplicada a un implante dental puede inducir a deformación en el implante y en los tejidos circundantes, los cuales pueden a su vez iniciar una actividad de remodelado. La tensión relacionada a la deformación es un factor decisivo en la actividad ósea. Todos los materiales se caracterizan por tener un máximo de elongación o elasticidad, antes de alcanzar la deformación plástica o la fractura (FIGURA 5)[16].

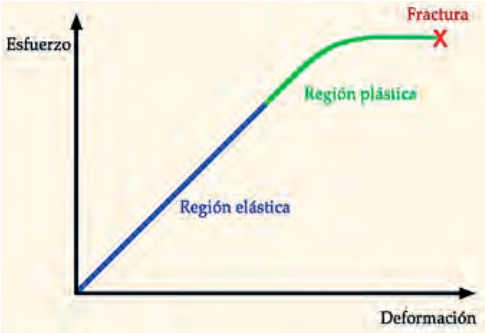

FIGURA 5. Diagrama esfuerzo-deformación (Uzcátegui, y col. 2018).

Fuerzas por impacto

Cuando dos cuerpos colisionan en un espacio de tiempo muy pequeño (fracciones de segundos), se generan grandes fuerzas de reacción. Este tipo de colisión se denomina impacto. En los sistemas de implantes dentales sujetos a cargas oclusales, se puede producir una deformación en los componentes del sistema de implante o en el hueso. La naturaleza de la rigidez relativa de todos los componentes del sistema de implante controla en gran medida la respuesta frente a las cargas por impacto. Cuanto mayor sea esta, habrá más riesgo de fracaso para el implante, para la prótesis y para el hueso[16].

En los implantes se generan mayores fuerzas de impacto, durante la oclusión dentaria (mordida) y en su interfase con él hueso, a diferencia en los dientes naturales, dichas fuerzas son absorbidas y disipadas por el ligamento periodontal (fibras de colágeno) que actúan como un sistema de amortiguación entre el diente y el hueso[16].

Metales utilizados para la fabricación de implantes dentales

El titanio y sus aleaciones son los que mejor respuesta ofrecen en las aplicaciones de implantología oral. Estos metales tienen un módulo de elasticidad de aproximadamente 110 GPa, mayor que el de los aceros o aleaciones de cromo-cobalto, lo que favorece la transmisión de cargas mecánicas al hueso. Asimismo, la excelente resistencia a la corrosión, las buenas propiedades mecánicas estáticas y cíclicas, la reducida conductividad térmica, la excelente biocompatibilidad y la gran capacidad de oseointegración lo hacen el mejor material para la elaboración de implantes dentales[28].

La elección del titanio para los implantes dentales también se debe a que es un metal que al entrar en contacto con la atmósfera tiene un proceso de oxidación de nanosegundos transformándose este en óxido de titanio, esto lo hace un material bio-inerte, es decir, no produce ningún rechazo, esto permite que se comporte como un material biocompatible dentro de la boca. Además, el titanio presenta unas características mecánicas que son adecuadas, ya que la dureza que este posee le permite soportar cargas oclusales elevadas (mordidas) y su módulo de elasticidad es muy semejante al del hueso[3]. En la TABLA 1 se resumen las propiedades técnicas de los metales y las aleaciones utilizadas para fabricar implantes[3].

Otros materiales y aleaciones utilizados para la fabricación implantes dentales

Se han empleado otros muchos metales y aleaciones para la fabricación de dispositivos de implante dental. Los primeros incluían tantalio, platino, iridio, oro, paladio y aleaciones de otros metales. Con el transcurrir de los años se han evaluado los dispositivos hechos de zirconio, hafnio y tungsteno[30,31].

TABLA 1. Propiedades de Ingeniería de Metales y Aleaciones Utilizadas en los Implantes Quirúrgicos (Misch, 1999).

Material	Análisis nominal (p/o)	Módulo de elasticidad GN/m² (psi x 10⁶)	Resietencia máxima a la tracción MN/m² (ksi)	Elongación hasta la fractura (%)	Superficie
Titanio	99⁺Ti	97 (14)	240-550 (25-70)	>15	Ti óxido
Titanio-aluminio-vanadio	90Ti-6Al-4V	117 (17)	869-896 (125-130)	>12	Ti óxido
Cobalto-cromo-molibdeno (colado)	66Co-27Cr-7Mo	235 (34)	655 (95)	>8	Cr óxido
Acero inoxidable (316L)	70Fe-18Cr-12Ni	193 (28)	480-1.100 (70-145)	>30	Cr óxido
Zirconio	99⁺Zr	97 (14)	552 (80)	20	Zr óxido
Tántalo	99⁺Tz	–	690 (100)	11	Ta óxido
Oro	99⁺Au	97 (14)	207-310 (30-45)	>30	Au
Platino	99⁺Pt	166 (24)	131 (19)	40	Pt

Los implantes de zirconio poseen una gran ventaja de biocompatibilidad porque no son rechazados por el cuerpo humano, además se adaptan estéticamente a las prótesis por poseer una tonalidad similar. Este tipo de implantes tienen una capacidad de oseointegración igual al del titanio y no produce alergias a personas intolerantes al metal[31].

Las fuerzas de compresión, tracción y de flexión en este material sobrepasan entre tres y cinco veces la resistencia del hueso compacto. Estas propiedades, sumadas a los módulos altos de elasticidad y las resistencias altas a la fatiga y la fractura, han dado lugar a requisitos de diseño especializados para esta clase de biomateriales según la American Society for Testing and Materials (ASTM)[29].

El tántalo o tantalio es un metal que se utiliza para crear implantes dentales con la ventaja que incluye en su diseño la forma de metal trabecular, es decir, emula el hueso esponjoso humano. Este metal es más fuerte y más flexible que el titanio (ya que su módulo de elasticidad es similar a la del hueso esponjoso), la estructura trabecular tiene hasta 80% de porosidad permitiendo aproximadamente 2 a 3 veces mayor crecimiento óseo, en comparación con revestimientos porosos convencionales, y el doble de resistencia de cizallamiento. El tamaño y la alta porosidad favorecen la vascularización y la oseointegración[32].

Criterios de fallas mecánicas en los sistemas de implantes dentales

Para conocer la respuesta de un elemento o una pieza mecánica a fenómenos físicos externos como por ejemplo una carga externa, es necesario conocer los criterios de falla del material del cual está fabricada esa pieza y las dimensiones que esta posee, esto permitirá estimar los estados de esfuerzo en ese material. Hay una teoría conocida como el Criterio de Von Mises en el cual se toman en cuenta esfuerzos cortantes y alternantes cuando ocurre un estado

de carga multiaxial, es por ello que muchos investigadores usan dicho criterio en la implantología oral, debido a que los dispositivos protésicos pueden estar sometidos a distintos tipos de cargas[33].

Criterio de Von Mises

Este criterio se basa en el cálculo de la energía de deformación en un material sometido a esfuerzos, es decir, asociada a los cambios de forma de dicho material. Este criterio establece que un elemento estructural no fallará, siempre que el máximo valor de la energía de deformación por unidad de volumen en dicho material, sea menor que la energía de deformación por unidad de volumen requerida, para hacer fluir una probeta del mismo material sometida a tensión (esfuerzo de fluencia del material[33]. En el caso de un estado general de esfuerzos, el Criterio de Von Mises, se expresa por la condición:

$$2\sigma y^2 > (\sigma a - \sigma b)^2 + (\sigma b - \sigma c)^2 + (\sigma c - \sigma a)^2 \qquad (1)$$

Esta expresión indica que un estado de esfuerzo dado es seguro, si el punto de coordenadas definido por los esfuerzos principales σa, σb, σc, se localiza dentro de la superficie definida por la ecuación:

$$(\sigma a - \sigma b)^2 + (\sigma b - \sigma c)^2 + (\sigma c - \sigma a)^2 = 2\sigma y2 \qquad (2)$$

Fatiga en implantes dentales

Si se aplican cargas de magnitudes bajas de manera variable o alternante en un período de tiempo largo, puede ocurrir falla por fatiga en un implante dental, sin importar que dichas cargas cíclicas sean de cualquier tipo, axial (tracción o compresión), cizallamiento o torsional[36]. En la FIGURA 6 se puede apreciar una carga cíclica en un período de tiempo, lo que conduce a esfuerzos cíclicos, de ese estudio se produce[34]:

- *Esfuerzo máximo:* σ_{max}
- *Esfuerzo mínimo:* σ_{min}

Y a partir de ellos se obtiene:

- *Esfuerzo medio:* $\sigma_m = \frac{\sigma_{max} + \sigma_{min}}{2}$ (3)
- *Esfuerzo alternante:* $\sigma_a = \frac{\sigma_{max} - \sigma_{min}}{2}$ (4)
- *Rango de esfuerzos:* $\sigma_R = \sigma_{max} - \sigma_{min}$ (5)
- *Razón:* $R = \frac{\sigma_{max}}{\sigma_{min}}$ (6)
- *Relación de amplitud:* $A = \frac{\sigma_a}{\sigma_m}$ (7)

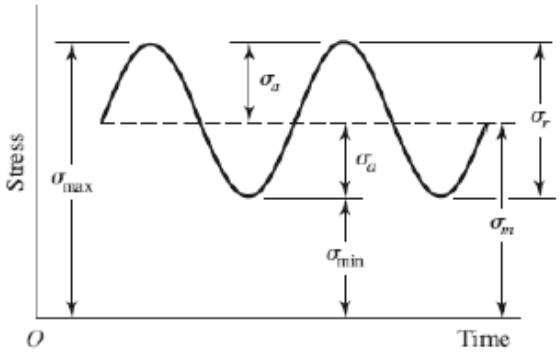

FIGURA 6. Configuración de una carga cíclica o periódica (Herrera, 2022).

En la implantología existe la norma ISO: 14801 (2007), el cual establece un método para realizar un ensayo de fatiga a un sistema de implante dental (cuerpo del implante, tornillo de fijación y aditamento protésico). Esta norma se establece principalmente para reproducir el comportamiento in vitro del implante cuando este es sometido a cargas extremas. La norma establece que un sistema de implante debe resistir al menos 106 ciclos con cargas menores a 15 Hz.

Los resultados de fatiga que se obtienen del sistema de implante se establecen usando una carga cíclica y amplitud constante.

A diferencia de un diagrama S-N (resistencia a la fatiga-número de ciclos), se muestra un diagrama donde la fuerza alternante, está en función del número de ciclos de falla en el sistema como se ve en la FIGURA 7. Si un implante es sometido a una carga excesivamente elevada, solo soportará algunos ciclos de carga antes de fracturarse. El nivel de esfuerzos al cual el implante puede ser sometido indefinidamente a ciclos de carga se denomina límite de resistencia[23].

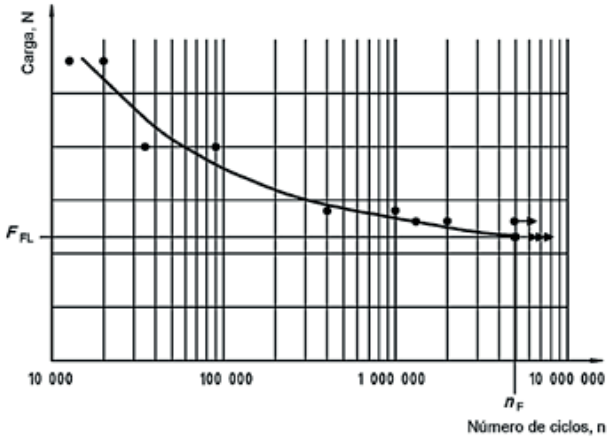

FIGURA 7. Ejemplo de un diagrama de carga cíclica para ensayos (ISO 14801, 2007)

Desde mediados del siglo XIX se ha empleado un sistema de análisis del diseño a la ruptura en el tiempo, conocido como "vida a fatiga", curva de Wöhler o curva S-N, caracterizándose porque la tensión alternante es el parámetro principal de la vida a fatiga y por darse bajo condiciones en alto nú-

mero de ciclos (alto número de ciclos antes del fallo y pequeña deformación plástica debida a la carga cíclica). En la FIGURA 8, se puede observar la vida de una probeta de acero normalizado UNS G41300 para bajos y altos números de ciclos[23].

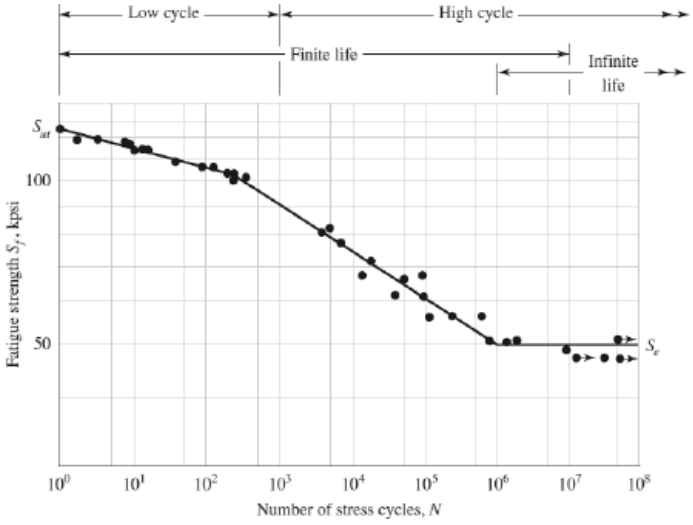

FIGURA 8. Diagrama S-N graficado de una probeta de acero normalizado UNS G41300 (Herrera, 2022).

Sin embargo, lo que tiene gran importancia para obtener un correcto diagrama de Wöhler son los factores modificadores del límite de fatiga. Estos factores provocan una reducción de los valores de resistencia a la fatiga en la pieza o elemento con el cual se está trabajando. Cuando no se tienen suficientes datos se puede determinar el diagrama de Wöhler a partir de dos puntos entre N^3 y N^6 ciclos, realizando una interpolación entre ambos valores corregidos (en el elemento de trabajo).

Para obtener el correcto límite de resistencia a la fatiga en un elemento se determina a partir de los coeficientes:

- Ka: Factor de modificación de la condición superficial.
- Kb: Factor de modificación del tamaño.
- Kc: Factor de modificación de la carga.
- Kd: Factor de modificación de la temperatura.
- Ke: Factor de confiabilidad.
- Kg: Factor de modificación de efectos varios.

Luego de conocer el comportamiento de la carga en el sistema de implante y de analizar la vida del dispositivo, se procede a analizar el diseño del implante dental por medio de criterios de falla. Con el diagrama esfuerzo alternante vs esfuerzo medio también se puede construir un gráfico que contiene los criterios de: Goodman, Soderberg, Gerber y Recta de fluencia. Este diagrama permite analizar el comportamiento ante cargas, dependientes del tiempo, del elemento mecánico, como se puede ver en la FIGURA 9.

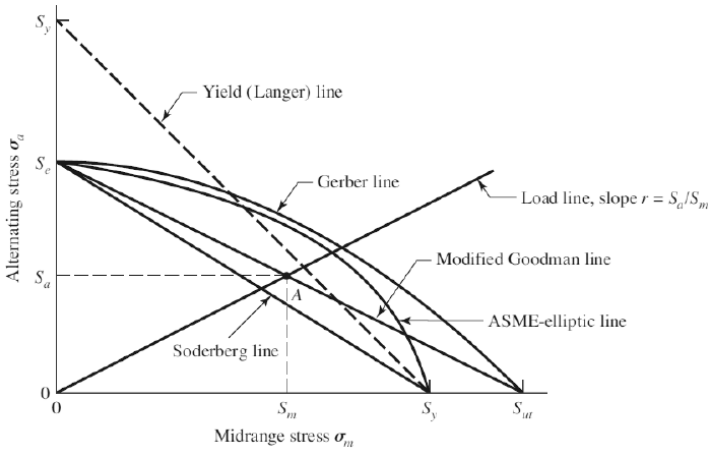

FIGURA 9. Criterios de falla por fatiga (Herrera, 2022)

Conclusiones

En el tratamiento con implantes dentales, se deben manejar con fluidez, conceptos de oseointegración, densidad ósea, metales usados en la implantología dental, clasificación de los implantes dentales, componentes del sistema de implante dental, fuerzas aplicadas al implante dental, así como un conocimiento profundo de oclusión.

Manejar perfectamente las fases quirúrgicas y protésicas del tratamiento con implantes dentales.

Saber que las fuerzas aplicadas a un implante dental dependen de la condición de densidad o dureza del hueso, por lo que la evaluación del tejido óseo debe conocerse y ser valorado con precisión.

Las fuerzas aplicadas por la masticación sobre los implantes a través de los aparatos protésicos pueden causar, esfuerzos, tensión y deformación, tensiones, fatiga, fuerzas por impacto sobre los elementos que conforman el sistema del implante; por lo que es fundamental, establecer una oclusión funcional en el paciente.

Bibliografía

1. Implantes dentales Blogspot (s.f.). Historia del implante. Obtenido de Historia del implante: http://losimplantesdentales.blogspot.com/
2. Pasqualini U, Pasqualini ME. Treatise of Implant Dentistry: The Italian Tribute to Modern Implantology. Carimate (IT): Ariesdue; 2009 Oct. Chapter I, THE HISTORY OF IMPLANTOLOGY. Available from: https://www.ncbi.nlm.nih.gov/books/NBK409631/
3. Misch C. Implantología contemporánea. Madrid: Mosby / Doyma Libros. 1995). Available from: https://es.scribd.com/document/483205718/LIBRO-CARL-E-MISCH-PDF-pdf
4. González Sánchez, R. Origen y evolución de los implantes dentales. Habana: Revista habanera de Ciencias Médicas. 2009.
5. Lemus Cruz LM, Almagro Urrutia Z, León Castel C. Origen y evolucion de los implantes dentales. Rev haban cienc méd [Internet]. 2009 Nov [citado 2025 enero 03]; 8(4): Disponible en: http://scielo.sld.cu/scielo.php?script=sci_arttext&pid=S1729-519X2009000400030&lng=es.
6. İhsan Çağlar Çınar, B. Alper Gültekin, Alper Sağlanmak, Cem Töre. Dental Implants., General information. 2020, Biomaterialshttps://doi.org/10.5772/intechopen.91377

7. Centro Villanueva. Per-Ingvar Branemark: padre de la implantología Disponible en: https://centrovillanueva.com/author/centrovlln2018/
8. Katleen Bragança LK, Monsalve Guil L, Jiménez Guerra A, España López A, Ortiz García I, Velasco Ortega E. La biología de la oseointegración en los implantes postextraccion. Av Odontoestomatol [Internet]. 2018 Jun [citado 2025 enero 23]; 34(3): 131-139. Disponible en: http://scielo.isciii.es/scielo.php?script=sci_arttext&pid=S0213-12852018000300004&lng=es.
9. Del Río J, & Cols. (2003). Planificación en implanto-prótesis. Revista internacional de Prótesis Estomatológica.\ 2003. Disponible en: https://dialnet.unirioja.es/servlet/articulo?codigo=4570402
10. Tarín R P. (1999). El titanio y sus aleaciones. Aleaciones para Estructuras Aeroespaciales. Materiales Estructurales para Sistemas Propulsivos. Cuarto curso – Intensificaciones A y B. Segundo semestre". Sección de publicaciones de la Escuela Técnica Superior de Ingenieros Aeronáuticos de la UPM. Madrid. Ed. Febrero 1999.
11. Kostov A, Bernd F. Predicting thermodynamic stability of crucible oxides in molten titanium alloys and titanium alloys. Computational Materials Science. https://doi.org/10.1016/j.commatsci.2006.03.006
12. Vallet R M, Munuera L. Biomateriales aquí y ahora. 2000. Disponible en: https://www.iberlibro.com/9788481556759/BIOMATERIALES-AQUC38D-AHORA-VALLET-REGI-8481556750/plp
13. Keating, J F, & McQueen, M M. (2001). Substitutes for autologous bone graft in orthopedic trauma. the journal of bond and joint surgery. British vol. 83,1 (2001): 3-8. doi:10.1302/0301-620x.83b1.11952
14. ASM International. (1994). Heat treating (Vol. 4). Available from: ASM.https://www.asminternational.org/wp-content/uploads/files/05344G/05344G-
15. ASM, International. (1993). Powder metallurgy (Vol. 7). Available in: ASM. https://www.asminternational.org/results/-/journal_content/56/23412238/PUBLICATION/
16. Uzcátegui G, Brito F, Cerrolaza M. Biomecánica de implantes dentales. Caracas: Universidad Central de Venezuela Consejo de Desarrollo Científico y Humanístico. 2018. Disponible en: http://saber.ucv.ve/omp/index.php/editorialucv/catalog/book/20
17. Navarro Botto G, Valdez Navarro J. Disponible en: https://www.dentalnavarro.com/wp-content/uploads/2023/07/logo-clinica-dental-navarro-madrid-implantes-estetica-2.jpg.webp
18. Tunkiwala A, Kher U, Vaidya N. 2020/01/07. The "ABCD" Implant Classification - A Comprehensive Philosophy for Treatment Planning in Completely Edentulous Arches. Journal of Oral Implantology. Available from: https://www.researchgate.net/publication/338438164.
19. Losa PM. ¿Qué es un implante osteointegrado?.25/04/2023. Disponible en: https://beoneface.com/blog/que-es-un-implante-osteointegrado/
20. Altuna X, Navarro JJ, Palicio I, Álvarez L. Cirugía del implante osteointegrado: estudio prospectivo empleando incisión lineal sin reducción de tejido subcutáneo. Disponible en: https://www.elsevier.es/es-revista-acta-otorrinolaringologica-espanola-102-articulo-cirugia-del-implante-osteointegrado-estudio-S000165191400199X
21. Pérez Oviedo P, Velasco Ortega E, Rodríguez O, González Olivares LI. Results of the treatment with osseointegrated dental implants in surgery†. Rev Cubana Estomatol [Internet]. 2013 Dic [citado 2025 Jun 03]; 50(4): 351-363. Available from: http://scielo.sld.cu/scielo.php?script=sci_arttext&pid=S0034-75072013000400003&lng=es.
22. Carrillo T, Giulio DI. Fase protésica de un implante dental osteointegrado en el sector anterior. Disponible en: http://saber.ucv.ve/browse?type=author&value=Carrillo+Tacconi%2C+Giulio+Daniel
23. Misch C E, Steigenga J, Barboza E, et al. Short dental implants in posterior partial edentulism: a multicenter retrospective 6-year case series study. Filadelfia: J Periodontol. 2006 Available from: https://www.academia.edu/44129721/Implantologia_contemporanea_Carl_E_Misch
24. K Nishigawa, E Bando, M Nakano et al. Quantitative study of bite force during sleep-associated bruxism. Journal of Oral Rehabilitation, 2001, 28: 485-491. https://doi.org/10.1046/j.1365-2842.2001.00692.x

25. Díaz Rivas R. Universidad de San Carlos de Guatemala. Facultad de Odontología. Disciplina de Oclusión. Curso Oclusión I. Obtenido de Universidad de San Carlos de Guatemala. Facultad de Odontología. Disciplina de Oclusión. Curso Oclusión. 2011 I: https://odonto42012.files.wordpress.com/2011/01/funcion_masticatoria.pdf
26. Alfaro Moctezuma P E, Núñez Martínez J M, Ángeles Medina F, Romero E G. Force: Its importance in chewing, its measurement and its clinical determinants. Part I. Revista ADM. 2012, LXIX NO. 2., 53-57.
27. Curiqueo A, Salamanca C, Borie E, Navarro P, Fuentes R. Evaluación de la Fuerza Masticatoria Máxima Funcional en Adultos Jóvenes Chilenos. Int. J. Odontostoma. 2015; 9(3): 443-447. Disponible en: https://scielo.conicyt.cl/pdf/ijodo
28. Hira P, Unnati O, Shilpa D, Charu A. Dental Implant Biomaterials: A Comprehensive Review. International Journal of Dentistry. 5. 87-92. 10.31254/dentistry.2020.5212. https://www.researchgate.net/publication/354860515_Dental_Implant_Biomaterials_A_Comprehensive_Review/citation/download
29. American Society for Testing and Materials. Surgical and medical devices. Vol 4. Philadelphia: American Society for Testing and Materials. 1996.
30. Zitter H, P. H. The electrochemical behavior of metallic implant materials as an indicator of their biocompatibility. J Biomed Mater Res. 1987.
31. Society for Biomaterials. Symposium on Retrieval and Analysis of Surgical Implants and Biomaterials. Utah. 1088.
32. Ignatius P, Nikhit A, Revati V De Vega. B. Tantalum as a Novel Biomaterial for Bone Implant: A Literature Review. Journal of Biomimetics, Biomaterials and Biomedical Engineering. 2021. 52: 55-65. 10.4028/www.scientific.net/JBBBE.52.55.
33. Criterios de Von Mises. Available from: https://www.sciencedirect.com/topics/engineering/von-mises-criteria.
34. Herrera D, Berglundh T, Schwarz F, Chapple I, Jepsen S, Sculean A, Kebschull M, et al. Prevención y tratamiento de enfermedades periimplantarias: guía de práctica clínica de nivel S3 de la EFP. Available from: https://doi.org/10.1111/jcpe.13823
35. Hosseini-Faradonbeh SA, Katoozian HR. Biomechanical evaluations of the long-term stability of dental implants using finite element modeling method: a systematic review. J Adv Prosthodont. 2022 Jun; 14(3): 182-202. doi: 10.4047/jap.2022.14.3.182. Epub 2022 Jun 27. PMID: 35855319; PMCID: PMC9259347.
36. Zahrae A, Bijan M, Hamid R K. On the fatigue life of dental implants: Numerical and experimental investigation on configuration effect, Medical Engineering & Physics, Vol 123, 2024, 104078. https://doi.org/10.1016/j.medengphy.2023.104078.
37. Bidez M W, Misch C E. Force transfer in implant dentistry: basic concepts and principles. J Oral Implant. 1992.
39. Gil M J. Avances Tecnológicos en Implantología Oral: hacia los implantes dentales inteligentes.2018. Barcelona: Gráficas Rey S.L.
40. Azcárate Velázquez, F. Influencia de la calidad ósea en la interacción mecánica entre implante y hueso alveolar: análisis de elementos finitos. 2020. Sevilla: Universidad de Sevilla.
41. Facultad de Medicina Universidad de La Frontera. (2009). Fisiología oral y fuerza masticatoria. Obtenido de Fisiología oral y fuerza masticatoria: http://www.med.ufro.cl/clases_apuntes/odontologia/fisiologia-oral/documentos/fisiologia-oral-v-fuerza-masticatoria.pdf

ISSN(e) 2244-8861, ISSN(p) 1856-3201
REVISTA ODONTOLÓGICA DE LOS ANDES
NÚMERO ESPECIAL 2025

ÍNDICE ACUMULADO

VOLUMEN 1. No. 1 (2006)

ROSALYN CHIDIAK TAWIL, SONIA MIRANDA MONTEALEGRE
Alternativas de diseños de prótesis parcial fija para un caso clínico.

GUSTAVO ADOLFO NOGUERA, ANA TERESA FLEITAS
Frecuencia de estomatitis subprotésica en pacientes portadores de dentaduras totales.

MARÍA EUGENIA SALAS E ISBELIS LUCENA ROMERO
Dientes supernumerarios: un problema frecuente en odontopediatría.

MARÍA V. MORENO B., ROSALYN CHIDIAK T., ROSMI M. ROA C., SONIA A. MIRANDA M., ANTONIO J. RODRÍGUEZ-MALAVER
Importancia y requisitos de la fotografía clínica en odontología.

GLADYS CARRERO, ANA TERESA FLEITAS, LEYLAN ARELLANO G.
Prevención de caries dental en primeros molares permanentes utilizando sellantes de fosas y fisuras y enjuagues bucales fluorurazos

VOLUMEN 1. No. 2 (2006)

LEONARDO SÁNCHEZ SILVA, NANCY BARRIOS
Emergencias en traumatismos bucales: Una necesidad curricular para el docente de educación preescolar e integral

LLERA M. MARÍA E., CONTRERAS M. MARÍA V., MONTILLA DE SOSA MARÍA E., GOTTBERG DE NOGUERA ESTELA
Uso de la clorhexidina al 0,12% como prevención de la osteítis alveolar en la extracción indicada del tercer molar inferior incluido

LESLIE N. SÁNCHEZ ROA, FREDDY A. LEÓN MORALES, LEYLAN A. ARELLANO GÁMEZ
Uso de la referencia bilobular vs. referencia bipupilar para orientar frontalmente el plano protésico en pacientes totalmente edéntulos

WILFREDO J. MOLINA WILLS
Una nueva visión de tratamiento de maloclusiones con aparatología removible (IMF) en ortopedia dentofacial, presentación de casos clínicos

LILIBETH ARAQUE DÍAZ, SONIA MIRANDA M.
Reabsorción radicular y coronal reemplazante en un diente reimplantado

JOSÉ R. BERMÚDEZ RODRÍGUEZ, NORMA A. MARTÍNEZ DE PÁEZ
Osteofibroma periférico

GLADYS VELÁZCO DE MALDONADO, ELKIS WEINHOLD, REINA ALFONSO, JOSÉ LUIS COVA N.
Asociaciones clínicas de hipersensibilidad tipo IV en un paciente sometido a tratamiento protésico

ZAYDA C. BARRIOS G., MARÍA E. SALAS C.
Tratamientos protésicos en dentición primaria: Revisión de la literatura

VOLUMEN 2. No. 1 (2007)

ALEJANDRA PÉREZ, HERMINIA MARTÍNEZ, LORENA BUSTILLOS
Comparación de las presiones ejercidas por las bases de dentaduras completas elaboradas con acrílico de termocurado y microondas sobre el soporte mucoso

GLADYS VELAZCO, ELKIS WEINHOLD, JOSÉ LUIS COVA
Análisis de la repuesta electroquímica de una aleación de Ni-Cr usada en odontología ante el fenómeno corrosivo y sus posibles implicaciones clínicas

NATALIA AGUILERA DE SIMONOVIS
Gestión docente de los recursos didácticos como factor de calidad educativa en la clínica integral del adulto de la Facultad de Odontología de la Universidad de Los Andes

PAULINA IGLESIAS H., MIREYA MORENO DE A., ANTONIO GALLO B.
Relación entre la arteria maxilar interna y las ramas del nervio mandibular. Variantes anatómicas

VANESSA RODRÍGUEZ, LEYLAN ARELLANO G., REINALDO ZAMBRANO V., MARÍA T. ROLDAN
Lesiones de los tejidos blandos de soporte en pacientes portadores de dentaduras totales. Los Nevados, estado Mérida

AMBROSIO PABÓN MÁRQUEZ
Diseño de Material Educativo Computarizado sobre el Sistema Estomatognático fundamentado en el Sistema 4MAT®

MARCO FLORES, BEXI PERDOMO
Preconceptos sobre el odontólogo y la consulta odontológica por parte de niños de séptimo grado en una institución rural en el Estado Trujillo, Venezuela

NELLY VELAZCO, ERICA GONZÁLEZ, BELKIS QUIÑÓNEZ
Granuloma piogénico gravídico

GUSTAVO A. NOGUERA ALTUVE, ESTELLA GOTTBERG DE NOGUERA
Las Webquest: Una propuesta metodológica para el uso de las tecnologías de la información desde una perspectiva educativa

MANUEL MOLINA, LEONEL CASTILLO, SUSANA ARTEAGA, NELLY VELAZCO, SAHIR GONZÁLEZ, JUSTO BONOMIE, LORENA DÁVILA
Lo que debemos saber sobre control de infección en el consultorio dental

ROSMI ROA, SONIA MIRANDA, ROSALYN CHIDIAK, MARÍA V. MORENO, ANTONIO RODRÍGUEZ-MALAVER
Selección y configuración de la cámara digital para fotografía clínica. Parte 1: Fotografía clínica extraoral

REINALDO ENRIQUE ZAMBRANO V.
El proceso de integración docente, asitencial y de investigación en la práctica odontológica de América Latina

VOLUMEN 2. No. 2 (2007)

ALBA BELANDRIA, BEXI PERDOMO
Uso, cuidados y estado de prótesis removibles en una población rural dispersa

MARÍA FERNANDA GARCÍA, BIANCA AMAYA, ZAYDA BARRIOS
Pérdida prematura de dientes primarios y su distribución según edad, sexo en Pre-escolares

ROBERT ANTONIO RAMÍREZ, GABRIELA LEMUS, VÍCTOR SETIÉN, NOE ORELLANA
Comparación de dos sistemas de blanqueamiento para uso en casa

YADELSY E. ZAMBRANO, MARÍA E. FERRINI G., VICTOR SETIÉN, AMBROSIO PABÓN
Efectos de las lámparas de halógeno y de los diodos emisores de luz en el blanqueamiento dental externo

ANA CICCALÉ DE PACHANO, LILIANA ABLAN BORTONE, TRINA MYLENA GARCÍA
Retención de incisivos centrales superiores como consecuencia de la presencia de dientes supernumerarios.

PAULINA IGLESIAS, MARÍA C. MANZANARES, IVÁN VALDIVIA, REINALDO ZAMBRANO, EDUVIGIS SOLÓRZANO, VICTORIA TALLÓN, PATRICIA VALDIVIA
Anomalías dentarias: prevalencia en relación con patologías sistemáticas, en una población infantil de Mérida, Venezuela

SONIA MIRANDA, ROSMI ROA, ROSALYN CHIDIAK, MARÍA VIRGINIA MORENO, ANTONIO RODRÍGUEZ MALAVER
Selección y configuración de la cámara digital para fotografía clínica. Parte 2: Fotografía clínica intraoral

VOLUMEN 3. No. 1 (2008)

DARBIS PADILLA SALAZAR, ADRIANA UCAR BARROETA, LELIS BALLESTER
Estudio comparativo entre los métodos químico y microondas para la eliminación de Candida albicans en bases blandas y duras de prótesis removibles

DANIEL CAMPOS, ROSALYN CHIDIAK, SONIA MIRANDA
Nuevo método para determinar la asimetría facial

LORENA BUSTILLOS R., ANA ADELA TERÁN, LEYLAN ARELLANO G.
Estudio de la forma y tamaño de maxilares edéntulos de pacientes de la ciudad de Mérida, Venezuela

TRINA MILENA GARCÍA E., CARLOS MARTÍNEZ A., GLADYS CARRERO G., LILIANA ABLAN B.
Combinación de ortopedia-ortodoncia en el tratamiento de clase III esqueletal en paciente adulto

NATALIA AGUILERA, TANIA LOBO, ISRAEL HERNÁNDEZ
Reforzamiento interno del conducto radicular con cemento endodóntico de vidrio ionomérico

TATIANA D. MUJICA B., JUAN CARLOS VIELMA M.
Implante inmediato a extracción dental

GERALDINE THOMAS, NIDIA TORO, BEXI PERDOMO, SILVIA MARQUEZ
Número de sesiones en la terapia endodóntica y presencia de dolor postoperatorio en dientes con pulpas vitales

FANNY ARTEAGA CHIRINOS, BELKIS QUIÑÓNEZ, JOSÉ PRADO
Manifestaciones periodontales de la infección por el virus del inmunodeficiencia humana adquirida

VOLUMEN 3. No. 2 (2008)

RIGOBERTO DUGARTE, SONIA MIRANDA, ADRIANA UCAR, GLADYS ROJAS
Colocación de poste y readaptación de corona preexistente, pilara de una dentadura parcial removible. Reporte de un caso

ALBA BELANDRIA
Descripción del aprendizaje y la enseñanza por los docentes de odontología

JUAN CARLOS VIELMA
Prótesis parcial removible con aplicación maxilofacial: Reporte de caso

ANA ROSALES, LISBETH SOSA, LORENA DÁVILA, BELKIS QUIÑÓNEZ, PATRICIO J. JARPA R.
Cambios clínicos periodontales ocasionados por el “chimó” en animales de experimentación

SOSA G. MANUEL, URDANETA LEONIDAS, CHIDIAK SOLEY, GONZÁLEZ ANA, JARPA R. PATRICIO J.
Caracterización preliminar de la flora bacteriana en la biopelícula dental de individuos consumidores de “chimó”

MAYRA PÉREZ ALVAREZ, CACHIMAILLE YAMILÉ, MARÍA MARRERO, GLADYS VELAZCO
Ensayo clínico Fase III empleo del adhesivo Tisular Tisuacryl en el cierre de heridas del complejo maxilo-facial

VOLUMEN 4. No. 1 (2009)

NUVIA M. SÁNCHEZ C., MANUEL E. SOSA G., LEONIDAS E. URDANETA P., SOLEY CHIDIAK TAWIL, PATRICIO J. JARPA R.
Cambios en el flujo y pH salival de individuos consumidores de chimó

ANA ADELA TERÁN, LUIS ENRIQUE GONZÁLEZ, BEATRIZ MILLÁN-MENDOZA, JOSÉ ANTONIO RINCÓN T.
Niveles de serotonina en pacientes con dolor orofacial

GLADYS VELAZCO, REINALDO ORTÍZ, JENAIR YÉPEZ, ANDREA KAPLAN
Análisis de la corrosión por picadura en aleaciones de níquel-cromo (Ni-Cr) utilizadas en odontología

MIRIAM GONZÁLEZ-MENDOZA, CARMEN JANETH MORA, JAURI VILLARROEL, MIGUEL MENDOZA
Contenido de calcio, fósforo y magnesio de la semilla del almendrón (Terminalia catappa Linn)

DANIEL LEVY-BERCOWSKI, JOHN W. STOCKSTILL, ELADIO DELEON JR., JACK C. YU.
Moldeado nasoalveolar en el paciente con labio y paladar fisurado unilateral

JENAIR DEL VALLE YÉPEZ GUILLÉN, NORMA MARTÍNEZ DE PÁEZ, ESTELA GOTTBERG DE NOGUERA
Osteonecrosis de los maxilares inducida por Bisfosfonatos: Revisión de la literatura

VOLUMEN 4. No. 2 (2009)

DUBRASKA SUÁREZ, GLADYS VELAZCO, REYNALDO ORTÍZ, ANAJULIA GONZÁLEZ.
Biogel de quitosano a partir de la desacetilización termoalcalina de conchas de camaron propuesta para el tratamiento de la estomatitis sub-protésica

MARÍA ELENA DÁVILA, ZULAY ANTONIETA TAGLIAFERRO, HÉCTOR JOSÉ PARRA, EUNICE ELENA UGEL
Diagnóstico bucal de las personas que viven con VHI/SIDA

ALEJANDRO JOSÉ CASANOVA R., CARLOS E. MEDINA, JUAN FERNANDO CASANOVA R., MIRNA MINAYA SÁNCHEZ, MARÍA DE LOURDES MÁRQUEZ, ARTURO ISLAS MÁRQUEZ, JUAN JOSÉ VILLALOBOS
Higiene bucal en escolares de 6-13 años de edad de Campeche, México

SOLEY CHIDIAK T., LEONIDAS E. URDANETA P., BELKIS QIÑÓNEZ M., ROSALYN CHIDIAK T.
Antimicrobianos empleados en el tratamiento de la peri-implantitis. Revisión de la literatura

MEJÍA RAMÓN ALÍ, SONIA MIRANDA M., ADRIANA UCAR, GLADYS ROJAS, RICARDO AVENDAÑO
Diseño de una férula guía multiuso para su aplicación en implantación. Reporte de un caso

MILAGROS URDANETA, ALCIRA VEGA, NICOLÁS SOLANO, OMAR URDANETA, LINDA YÁNEZ, SONIA VIADA, PATRICIA LÓPEZ
Evaluación clínica de un cemento dental de restauración intermedia fabricado en Venezuela

DANIELA OLÁVEZ, NELLY VELAZCO, EDUVIGIS SOLÓRZANO
Hábitos alimenticios y caries dental en estudiantes de Odontología y Arquitectura de la Universidad de Los Andes.

LUIS ALONSO CALATRAVA ORAMAS
Protocolo para selección de un cemento adhesivo

VOLUMEN 5. No. 1 (2010)

MARCO FLORES
Razones para el ingreso a la carrera de odontología de la ULA

NUVIA SÁNCHEZ, ANTONIO RODRÍGUEZ, EDUVIGIS SOLÓRZANO, BELKIS QUIÑÓNEZ
Efecto de Óxido Nítrico en la Periodontitis

YIMAIRA GAMBOA, MORELIA AGREDA HERNÁNDEZ
Reabsorción radicular interna. Reporte de un caso

GLADYS VELÁZCO, REYNALDO ORTÍZ, ANAJULIA GONZÁLEZ, LORENA DÁVILA
Hidroxiapatita sintética y Tisuacryl en lesiones Periapicales

BELLA DURÁN F.
Proyecto de Reestructuración de la Unidad Curricular Práctica Odontológica IV Facultad de Odontología de la ULA

AMBROSIO PABÓN MÁRQUEZ
Efectividad de material didáctico computarizado según sistema 4MAT en estudiantes de Odontología

MARÍA ELENA DÁVILA
Experiencia y opinión de las personas que viven con VIH/SIDA hacia la atención odontológica

VOLUMEN 5. No. 2 (2010)

AMBROSIO PABÓN MÁRQUEZ
Identificación de los estilos de aprendizaje de estudiantes de segundo año de odontología

BEXI PERDOMO, YANET SIMANCAS
Enfoques, Diseños y tipos de investigación usados por los estudiantes de odontología en sus trabajos especiales de grado. ULA-Venezuela. Carta al Editor

HÉCTOR F. FERNÁNDEZ PRATO, SONIA A. MIRANDA MONTEALEGRE, GLADYS A. ROJAS PALAVICCINI, ANDREA D. SÁNCHEZ VELASCO
Resistencia a la flexión de diferentes pernos reforzados con fibra

ANA TERESA FLEITAS, LEYLAN ARELLANO, ANA ADELA TERÁN
Determinación de signos y síntomas de trastornos temporomandibulares en pacientes adultos de la Facultad de Odontología de la Universidad de Los Andes Mérida, Venezuela

LISBETH SOSA, KARLA PADRÓN, BEATRIZ PACHANO, MARIZOILA DÍAZ, ANA ROSALES
Estrategia preventiva para el control de la caries dental aplicada a una población infantil del Estado Mérida

VOLUMEN 6. No. 1 (2011)

JOSÉ FERNANDO PÉREZ, ROBERT RAMÍREZ
Concordancia entre las mediciones del software BIOMAT y la máquina de pruebas universales Autograph AGS-J.

VÍCTOR SETIEN, TERESA BOSETTI, NOÉ ORELLANA, ROBERT RAMÍREZ, JUAN PABLO PÉREZ
Efecto de la Clorhexidina en la Resistencia Microtensional de adhesivos Autograbadores

YANET SIMANCAS, MARÍA EUGENIA SALAS, MORELIA AGREDA
Condiciones de Higiene Bucal en niños en edad escolar de la Escuela Básica: "Filomena Dávila", del estado Mérida. Venezuela

ANA ADELA TERÁN, ANA TERESA FLEITAS, LEYLAN ARELLANO
Efectividad de dos tipos de férulas oclusales en síntomas y signos de trastornos temporomandibulares

MARÍA FERNANDA GARCÍA, YAUHARI NAGUA, MARCIA VILLALÓN
Manejo de la luxación lateral y fractura radicular en dentición permanente con ápice inmaduro. Caso clínico

MAIRA QUEVEDO, SARAH FERNÁNDEZ DIEZ
Hiperdoncia Múltiple. Reporte de un caso

MARÍA EUGENIA SALAS, YANET SIMANCAS, MORELIA AGREDA
La Pasta Iodoformada como tratamiento del absceso dentoalveolar crónico reagudizado. Caso Clínico

ZAYDA BARRIOS G., THANIA CARRERO
Infección perirradicular en dientes primarios

VOLUMEN 6. No. 2 (2011)

LILIBETH ARAQUE, ROSA UZCATEGUI, YENIT UZCATEGUI
Relación entre la periodontitis crónica y la obesidad en pacientes que acuden a la Consulta de Endocrinología del Instituto Autónomo del Hospital Universitario de Los Andes

GLADYS CARRERO, LÍA BELANDRIA, MARCO AURELIO PARDO, INGRID MORA, GLORIA BAUTISTA
Evaluación de las variaciones dimensionales del torque de brakets nuevos

ANDREA SÁNCHEZ, GLADYS ROJAS, SONIA MIRANDA, HÉCTOR FERNÁNDEZ
Evaluación in vitro de la resistencia a la fractura de raíces complementadas internamente

YANET SIMANCAS, MARÍA EUGENIA SALAS, NORELKYS ESPINOZA
Prevalencia de fluorosis dental, opacidades e hipoplasia del esmalte en niños en edad escolar

ZAYDA BARRIOS, MARÍA EUGENIA SALAS, LILIANA ABLAN BORTONE
Prótesis total ante la pérdida prematura de los dientes primarios. A propósito de un caso

VOLUMEN 7. No. 1 (2012)

KARLA D. MORA BARRIOS, ANGÉLICA M. SIFONTES VIVAS, SONIA MIRANDA MONTEALEGRE, GLADYS ROJAS PALAVACCINI, RIGOBERTO DUGARTE LOBO
Estudio comparativo de la microestructura interna de diferentes marcas de pernos de fibra de vidrio

MARÍA A. RIVAS, SHADIA YULANY, INGRY DABOIN, CLARA DÍAZ, ELAYSA SALAS, URDANETA P. LEONIDAS
Frecuencia de aislamiento y susceptibilidad de Enterococcus faecalis en pacientes endodónticos

JENYFER TORRES, RUTH VIVAS, LEYLAN ARELLANO GÁMEZ
Estudio citopatológico del epitelio bucal en pacientes totalmente edéntulos con bases protésicas recientes y de larga data

AURELYS V. GARCÍA VELÁSQUEZ, JUAN CARLOS VIELMA MONSERRAT
Colocación Inmediata de implantes dentales post-extracción. Revisión Bibliográfica

MARÍA LEÓN CAMACHO, JENAIR YÉPEZ GUILLÉN, OSWALDO PARRA MÁRQUEZ, MANUEL HERNÁNDEZ
Granuloma piógeno de localización atípica: Reporte de casos y revisión de literatura

JOHANN UZCATEGUI Q. ROBERT J. PACHAS M.
Alternativa conservadora para el tratamiento de fluorosis dental de severidad moderada: Presentación de un caso

VOLUMEN 7. No. 2 (2012)

MARLYN BERRIOS, DANIA BERRIOS, ALIRIO BALZA, JUAN CARLOS LÓPEZ
Efecto del flujo de agua sobre la limpieza del barrillo dentinario

ROSALYN ÁLVAREZ, JENNY CARRERO, CARLOS J. OMAÑA, ROSALBA FLORIDO
Cambios celulares presentes en Mucosa Palatina con Estomatitis Subprotésica

LORENA DÁVILA, LILIBETH SOSA, DANIELA RODDRÍGUEZ, SUSANA ARTEAGA, MARÍA PALACIOS
Evaluación de la eficacia de la técnica de cepillado de Bass modificada a través de un método de enseñanza intraoral y otro extraoral

ANNIA MANOOCHEHRI, CARMINE LOBO VIELMA
Dentaduras artificiales en pacientes pediátricos por pérdida prematura de dientes primarios. Reporte de 3 casos

PATRICIA LÓPEZ, NORIMA JÍMENEZ, LIGIA PÉREZ, ROBERTO GARCÍA, MILAGROS URDANETA
Dientes de erupción temprana. Reporte de un caso

VÍCTOR SETIEM, ESTELLA GOTTBERG, RITA GUTIÉRREZ, NOÉ ORELLANA, ROBERT RAMÍREZ
Reimplantación de un incisivo lateral temporario con un mini implante: Reporte de un caso clínico

MARÍA ELENA DÁVILA, SONIA CABRÉ, MARIALIDA MUJICA DE GONZÁLEZ
Experiencias Estigmatizantes de las personas que viven con VIH/SIDA en el contexto de la consulta odontológica

VOLUMEN 8. No. 1 (2013)

NORELKYS ESPINOZA, ALBA BELANDRIA, ANDREA GONZÁLEZ, NOHELIA MÁRQUEZ
Congruencia entre las competencias clínicas ofertadas en el plan de estudios y las practicadas por los odontólogos egresados de la Universidad de Los Andes

MANUEL HERNÁNDEZ VALECILLOS, HILDANGELI PAREDES FREITEZ, MARÍA LEÓN CAMACHO
Manejo del Traumatismo Dentoalveolar en dentición permanente. Revisión de la literatura y Reporte de un caso.

AMBROSIO PABÓN MÁRQUEZ, SAMARÍA MUÑOZ, NELLY VELAZCO, CAROLINA ROMERO
Autorregulación del aprendizaje en estudiantes de Odontología de Clínica Integral del Adulto I

GLADYS VELAZCO, REYNALDO ORTÍZ
Análisis Microestructural de implantes fracasados posterior remodelación ósea con Hidroxiapatita y Quitosano. Presentación de un caso

OSWALDO PARRA MÁRQUEZ, MARÍA LEÓN CAMACHO, JENAIR YÉPEZ GUILLÉN, MARÍA BARRIOS PEÑA
Granuloma periférico de células gigantes en paciente con insuficiencia renal crónica

LILIBETH ARAQUE DÍAZ, MARÍA FERNANDA CALDERA MONTILLA, LUDMILA LISSET VLADILO
Periodontitis crónica en pacientes con cardiopatía isquémica

VOLUMEN 8. No. 2 (2013)

JORGE UZCÁTEGUI NAVA, SORANYEL GONZÁLEZ CARRERO, REINALDO ZAMBRANO VERGARA, ANA PEREIRA COLLS
Validación de un método analítico para determinar la enzima acetilcolinesterasa (AChE) en saliva humana de poblaciones expuestas a plaguicidas organofosforados y carbamatos

JOSÉ RUBÉN HERRERA-ATOCHE, GABRIEL EDUARDO COLOMÉ-RUÍZ, RUBÉN CASTILLO-BOLIO, BERTHA ARELLY CARRILLO-ÁVILA, MAURICIO ESCOFFIÉ-RAMÍREZ, ALMA ROSA ROJAS-GARCÍA, RAFAEL RIVAS-GUTIÉRREZ
Intrusión de molares superiores con orto-implantes. Evaluación del nivel de adherencia gingival y remodelado óseo

KAREM ALDRIDE ARELLANO SALAS, LORENA DÁVILA DE MOLINA, LEONEL CASTILLO, BEXI PERDOMO
Combinación de Plasma Rico en plaquetas con injertos gingivales libres en el tratamiento de recesiones

NANCY MENDOZA PAIPA, LORENA DÁVILA, NARDA TÉLLEZ
Tratamiento estético interdisciplinario para tatuaje periodontal por amalgama. Reporte de caso

MANUEL HERNÁNDEZ, HILDANGELI PAREDES, MARÍA LEÓN CAMACHO
Osteoma de Condilo Mandibular. Reporte de un caso

VOLUMEN 9. No. 1 (2014)

BEXI PERDOMO, VIRGINIA SÁNCHEZ, ELIBETH RUÍZ
Información sobre el maltrato infantil que manejan los Odontólogos del Municipio Libertador, Mérida, Venezuela

MARÍA GABRIELA PEÑA A., RITA ELENA GUTIÉRREZ B., JOSÉ LUIS RUJANO C., NOÉ ORELLANA J., ERNESTO I. MARÍN A.
Estudio Anatómico de los conductos radiculares del primer premolar superior con dos raíces mediante la técnica de diafanización dental

LILIBETH ROJAS M., ANDREÍNA MARQUINA A., NELLY VELAZCO DE A., D. PINO PASCUCCI S.
Uso de elementos de protección para prevenir enfermedades infectocontagiosas en los estudiantes del tercer año de Odontología de la Universidad de Los Andes. Mérida, Venezuela

RAFAEL VILORIA, FANNY ARTEAGA, MARÍA LEÓN C., ROSALBA FLORIDO
Hemangioma Post Trauma. Reporte de caso

LUIS ALFONSO CALATRAVA ORAMAS
Desafíos de la Odontología Restauradora Venezolana 2014

NELLY VELAZCO DE A., D. PINO PASCUCCI S.
La Bioseguridad en la Docencia Odontológica

VOLUMEN 9. No. 2 (2014)

AURELYS GARCÍA, ADRIANA UCAR, LELIS BALLESTER
Eliminación de Candida albicans con Extracto Etanólico de Propóleo comercial de Apis mellifera del estado Mérida, en bases duras de prótesis parciales removibles

OMAR URDANETA QUINTERO, MILAGROS URDANETA QUINTERO, MERCEDES PAZ
El uso de la medicina basada en la evidencia para la formulación de programas de prevención en salud bucal.

ZAYDA BARRIOS, MARÍA E. SALAS, YANET SIMANCAS, LILIANA ABLAN, PAOLA RAMÍREZ, RAFAEL PRATO
Prevalencia, Experiencia y necesidades de tratamiento de caries de la infancia temprana en niños con labio y paladar hendido

GÉNESIS ALBARRÁN, RODOLFO GUTIÉRREZ, MARÍA DE LOS ANGELES LEÓN, JENAIR YÉPEZ, LEONEL CASTILLO, MANUEL MOLINA
Marsupialización como tratamiento para quist dentígero en un paciente pediátrico. Reporte de caso.

AMBROSIO PABÓN MÁRQUEZ, STELLA SERRANO DE MORENO
Modelo pedagógico integrador para la orientación del proceso de aprendizaje del estudiante de Odontología

VOLUMEN 10. No. 1 (2015)

ILIANA CASTILLO-HERNÁNDEZ, LORENA BUSTILLOS RAMÍREZ, LEYLAN A. ARELLANO-GÁMEZ
Materiales Dentales Alternativos para el Modelado Muscular de Impresiones Funcionales en Dentaduras Totales

ALEJANDRA HERNÁNDEZ-GUTIÉRREZ, CARLOS A.TERÁN-RANGEL, RITA E. GUTIÉRREZ-BÁEZ, RAÚL G. MILIANI-FERNÁNDEZ, ERNESTO I. MARÍN-ALTUVE
Estudio Anatómico del Sistema de Conductos Radiculares del Segundo Premola inferior, mediante la Técnica de Diafanización Dental

MAEGEN MCCABE, MARIA E. DÁVILA-LACRUZ, SCOTT L. TOMAR
Caries Dental e índice de Masa Corporal (IMC) en niños de origen Hispanos

MARLY BERRIOS, JOSÉ PEÑA-ESPINOSA, DIANA GUTIÉRREZ, ALIDA GARCÍA, LILIBETH ARAQUE-DÍAZ
Periodontitis crónica y nivel de pérdida ósea periodontal en pacientes tratados por hipofunción tiroidea

ELSY L, JEREZ, REINA ZERPA, BASILIA GRATEROL MARÍA CÁCERES, MANUEL A. MOLINA BARRETO, SUSANA DEL V. ARTEAGA-ALTUVE
Enucleación de un quiste periapical y utilización de plasma Rico en Plaquetas. Reporte de un caso

VOLUMEN 10. No. 2 (2015)

MARIA E. SALAS-CAÑIZALES, ZAYDA C. BARRIOS-GONZÁLEZ, LILIANA ABLAN-BORTONE, PAOLA RAMÍREZ, RAFAEL A. PRATO-GARCÍA
Anomalias Dentarias en Niños con fisura labio palatina

YANIRE ZAMBRANO, MARÍA DE LOS A. LEÓN-CAMACHO, JUAN ACKERMANN, OSWALDO PARRA-MÁRQUEZ
Efecto de los antiasmáticos inhalados sobre la tasa de flujo salival

LORENA BUSTILOS-RAMIREZ, LEYLAN A. ARELLANO-GÁMEZ, REINALDO ZAMBRANO-VERGARA, ANNIA MANOOCHEHRI-GONZÁLEZ
Prevalencia de caries y lesiones bucales en adultos mayores institucionalizados en Mérida, Venezuela

COURTNEY USELTON, MARIA E. DÁVILA, SCOTT L. TOMAR
Fluoridated community water knowledge and opinion among hispanic parents in southwest florida

LORENA DÁVILA-BARRIOS, LIZBETH SOSA, JOHELSY INFANTE, SUSANA DEL V. ARTEAGA-ATUVE, MARÍA F. PALACIOS-SANCHEZ
Manifestaciones periodontales de trastornos mucocutáneos (Psoriasis). Reporte de caso

VOLUMEN 11. No. 1 (2016)

MADELEVA AUDE CELIS, MAIRA QUEVEDO-PIÑA
Medidas lineales y angulares que determinan las relaciones intermaxilares y su asociación con los tejidos blandos del perfil facial en niños

JOSÉ MANUEL VALDÉS REYES, LARRY ÁNGEL DELGADO MARTIN, YAMILE EL GHANNAM RUISÁNCHEZ
Tisuacryl y barniz copal en el tratamiento de la hiperestesia dentinaria

AMBROSIO PABÓN MÁRQUEZ, SAMARIA MUÑOZ DE CAMACHO, NELLY VELAZCO, MARÍA TERESA DÁVILA, MARÍA DE LOS ÁNGELES LEÓN CAMACHO
Estilos de aprendizaje y rendimiento académico de alumnos de odontología

CARLA DAVID PEÑA, MARÍA DE LOS ANGELES LEÓN CAMACHO, JOSÉ LEONEL CASTILLO, JENAIR YEPEZ GUILLEN, YULIANA COLS GUTIERREZ
Terapia regenerativa en un lecho quirurgico. Reporte de un caso

VOLUMEN 11. No. 2 (2016)

NICOLÁS VALERA GARCÍA, JORGE UZCÁTEGUI NAVA, REINALDO ZAMBRANO VERGARA, ALI SULBARÁN MORA, DANIEL PAREDES, ANGÉLICA PINEDA PAYARES, RAPHAEL ARIAS, FIDEL ECHEVERRÍA
Índices de concentración tóxica de plaguicidas organofosforados en Matrices de saliva humana

HILDA QUINTERO, MINERVA YÁÑEZ, MARLYN BERRÍOS, OSCAR MORALES
El consentimiento informado en la Práctica Odontológica privada del municipio Libertador de la ciudad de Mérida en Venezuela

CARMEN JULIA ÁLVAREZ MONTERO, RITA NAVAS PEROZO, MILTON QUERO VIRLA, LIOMAR RAMÍREZ CUBILLÁN
Actuación docente en contextos clínico-odontológicos: una aproximación a los Paradigmas Educativos predominantes

JESSICA PATRICIA COLINA AGUILERA, HEMIL DARIO ROSALES MOLINA, NOÉ GREGORIO ORELLANA JAIMES, JENNY FABIOLA CARRERO TORRES, VICTOR JOSÉ SETIEN DUIN, MARIBÍ ISOMAR TERÁN LOZADA, ROBERT ANTONIO RAMÍREZ MOLINA
Estudio comparativo de la Fuerza de Adhesión de dos sistemas adhesivos en las Técnicas SDD y SDI

JESÚS M. GONZÁLEZ-GONZÁLEZ
Reconstrucción Extrema de una raíz de un Incisivo Lateral que es pilar de un puente fijo metal porcelana.

LORENA BUSTILLOS, GUSTAVO NOGUERA ALTUVE, LEYLAN ARELLANO-GÁMEZ
Técnica de impresión funcional para dentaduras totales aplicada en la clínica integral del Adulto III, Facultad de Odontología. Universidad de Los Andes

VOLUMEN 12. No. 1 (2017)

ANGÉLICA BURGOS, FABIOLA NARVÁEZ SILVA Y MIGUEL FLORES ASENSO
Efecto de la aplicación de la Camellia sinensis (Linnaeus) en pacientes con gingivitis inducida por placa

JEANETTE SALAS, MARÍA MURZI, CARMINE LOBO VIELMA, ANA CICCALE DE PACHANO, ZAYDA C. BARRIOS G. Y ALBA J. SALAS P.
Alteraciones en el desarrollo y crecimiento bucodental de pacientes con hendidura labio palatina

NORELKYS ESPINOZA, ELBERT REYES
Creencias acerca de las enfermedades tradicionales en profesionales de la salud que se desempeñan como docentes e investigadores en la Universidad de Los Andes

LISBETH SOSA, LORENA DÁVILA Y KARLA PADRÓN
Usos de la melatonina en odontología: revisión de la literatura

MASIS HOVSEPIAN KEPIAN
La función de la saliva en la retención de las dentaduras totales: Revisión narrativa de la literatura

VOLUMEN 12. No. 2 (2017)

URDANETA QUINTERO MILAGROS, PAZ DE GUDIÑO MERCEDES, URDANETA QUINTERO OMAR, MILLÁN ISEA RONALD, VIADA ARENDS SONIA, PAPA CELIN ALFONSINA, PAPA CELIN ALBA, BENITO URDANETA MARILUZ
Caries dental en pacientes con necesidades especiales

DAVILA MARIA E., TOMAR SCOTT L.
Promotora model to improve oral health: an exploratory study among diverse low-income community

URDANETA Q. OMAR, URDANETA Q. MILAGROS, FINOL, ALBA, PAZ MERCEDES, VIADA SONIA, ORTEGA HUGO.
Componente estadístico presente en programas de prevención de salud bucal de un centro integral odontológico. Estadística en la odontología

TEJADA GARCÍA ANDREÍNA DEL CARMEN, DUARTE DÍAZ MARÍA DE LOS ÁNGELES, MARTÍNEZ DE PÁEZ NORMA ANGÉLICA
Perfil pre-quirúrgico de los pacientes atendidos en la clínica de anestesiología y cirugía estomatológica de la foula. 2011-2013

OSWALDO JESÚS MEJÍAS ROTUNDOA
Identification of clinical outcomes from university of carabobo orthodontic residency program based on american board of orthodontic cast criteria

JOSÉ GREGORIO LEAL SEIJAS, ALIDA GARCIA
Conocimiento que tienen los estudiantes de odontología sobre el diagnóstico y tratamiento de emergencias médico-odontológicas específicas

VOLUMEN 13. No. 1 (2018)

IGNAMARLA ROJAS SALAS, DANYBELL ROA MEDINA, HUMBERTO ANDRADE
Comparación de la sensibilidad post operatoria en restauraciones con tratamiento restaurador atraumático con y sin acondicionador dentinario: evaluación a corto plazo.

HENRY MEDINA, CARLA RAMÍREZ, LORENA BUSTILLOS, ANA JULIA GONZÁLEZ, LUIS ROJAS-FERMÍN, ROSA APARICIO L, REINALDO ORTIZ
Síntesis y caracterización in vitro del hidrogel a base de un aceite esencial de *Cinnamomum zeylanicum*. Una propuesta para el tratamiento de la estomatitis subprotésica.

DANIEL LEÓN, LUIS F SZINETAR, ALEJANDRO PADILLA
Percepción de taekwondistas merideños sobre factores asociados a la salud bucal que afectan su rendimiento deportivo.

LISBETH JACQUELINE FLORES OLIVEROS, ROSIBEL C FUENTES CARVAJAL, ANA TERESA FLEITAS DE SOSA
Evaluación de los niveles de ansiedad y depresión en pacientes con presencia y ausencia de síntomas y signos de trastornos temporomandibulares.

RODOLFO GUTIÉRREZ, ELAYSA SALAS
Cepas de bacterias probióticas como terapia coadyuvante en el tratamiento de la enfermedad periodontal. Revisión de la literatura.

VOLUMEN 13. No. 2 (2018)

TANIA GISELA MACÍAS VILLANUEVA, JAIME FABIÁN GUTIÉRREZ ROJO
Apreciación del margen gingival con microdoncia y el tamaño de las papilas gingivales por estudiantes de odontología

OSWALDO JESÚS MEJÍAS ROTUNDO
American Board of Orthodontic discrepancy index applied in first and second-phase university clinics

KEILYN BASTARDO CHACÓN, EVELYN BECERRA, DAMIÁN CLOQUELL, ELIX IZARRA, AKBAR FUENMAYOR
Condición bucal del paciente internado en la Unidad de Cuidados Intensivos del Instituto Autónomo Hospital Universitario de Los Andes, Mérida, Venezuela

RODOLFO GUTIÉRREZ, JOHELSY INFANTE, MARÍA PALACIOS
El tabaquismo y su relación con la terapia periodontal y periimplantar. Revisión de la literatura

VOLUMEN 14. No. 1 (2019)

LEIVER ALEXANDER QUINTERO CASTRO, JOSE LUÍS COVA N.
Sellado marginal en esmalte dental en cavidades Clase I obturadas con materiales de obturación provisional. Estudio in vitro

DAYLET, R HERNÁNDEZ, GÉNESIS, D P CABEZAS, L. JOSÉ MANUEL JIMÉNEZ MEDINA, YASMIN Y. VARELA RANGEL, ELAYSA JOSEFINA SALAS OSORIO, CARLOS ARTURO MARTÍNEZ AMAYA
Especies de lactobacillus potencialmente probióticos aisladas de cavidad bucal de niños nacidos por parto natural

ROSA C. PÉREZ MOLINA, LORENA BUSTILLOS R., ANAJULIA GONZÁLEZ, REINALDO ORTIZ
Liberación controlada de antifúngicos combinados en un acondicionador de tejidos

ANA TERESA FLEITAS, KEILYN ISABEL BASTARDO
Rehabilitación bucal conservadora con puente fijo de composite para un adulto mayor. Caso clínico.

PAULA CRISTINA BARALT BRACHO, SILVIO J. SABA SALAMI, RUTHMARY COROMOTO PARRA SALAS
Efectos de los analgésicos antiinflamatorios no esteroideos en la oseointegración de los implantes dentales. Revisión de alcance

VOLUMEN 14. No. 2 (2019)

GREDY LUGO, CAROLL YIBRIN, LORENA DÁVILA, XIOMARA GIMÉNEZ, ILUSIÓN ROMERO, TABATHA ROJAS, JOHELSY INFANTE, SUSANA ARTEAGA, LISBETH SOSA, MARÍA PALACIOS, RODOLFO GUTIÉRREZ
Clasificación de las enfermedades y condiciones periodontales y periimplantares

LORENA DÁVILA, CAROLL YIBRIN, GREDY LUGO, TABATHA ROJAS, ILUSIÓN ROMERO, XIOMARA GIMÉNEZ, JOHELSY INFANTE, RODOLFO GUTIÉRREZ, SUSANA ARTEAGA, MARÍA PALACIOS, LISBETH SOSA
Salud periodontal y salud gingival

LORENA DÁVILA, ILUSIÓN ROMERO, GREDY LUGO, XIOMARA GIMÉNEZ, TABATHA ROJAS, CAROLL YIBRIN, LISBETH SOSA, JOHELSY INFANTE, SUSANA ARTEAGA, MARÍA PALACIOS, RODOLFO GUTIÉRREZ
Gingivitis inducida por biopelícula dental y enfermedades gingivales no inducidas por biopelícula dental

GREDY LUGO, XIOMARA GIMÉNEZ, LORENA DÁVILA, ILUSIÓN ROMERO, TABATHA ROJAS, CAROLL YIBRIN, SUSANA ARTEAGA, LISBETH SOSA, JOHELSY INFANTE, MARÍA PALACIOS, RODOLFO GUTIÉRREZ
Enfermedad periodontal necrosante

TABATHA ROJAS, ILUSIÓN ROMERO, LORENA DÁVILA, GREDY LUGO, CAROLL YIBRIN, XIOMARA GIMÉNEZ, LISBETH SOSA, SUSANA ARTEAGA, MARÍA PALACIOS, RODOLFO GUTIÉRREZ, JOHELSY INFANTE
Periodontitis

ILUSIÓN ROMERO, XIOMARA GIMÉNEZ, GREDY LUGO, LORENA DÁVILA, CAROLL YIBRIN, TABATHA ROJAS, RODOLFO GUTIÉRREZ, LISBETH SOSA, SUSANA ARTEAGA, JOHELSY INFANTE, MARÍA PALACIOS
Relación entre periodontitis y enfermedades sistémicas según la nueva clasificación de enfermedades periodontales y periimplantares

CAROLL YIBRIN, LORENA DÁVILA, GREDY LUGO, TABATHA ROJAS, XIOMARA GIMÉNEZ, ILUSIÓN ROMERO, JOHELSY INFANTE, RODOLFO GUTIÉRREZ, SUSANA ARTEAGA, MARÍA PALACIOS, LISBETH SOSA
Abscesos periodontales y lesiones endodónticas-periodontales

ILUSIÓN ROMERO, TABATHA ROJAS, LORENA DÁVILA, GREDY LUGO, CAROLL YIBRIN, XIOMARA GIMÉNEZ, SUSANA ARTEAGA, RODOLFO GUTIÉRREZ, JOHELSY INFANTE, LISBETH SOSA, MARÍA PALACIOS
Repercusión periodontal de las deformidades y condiciones mucogingivales

CAROLL YIBRIN, TABATHA ROJAS, GREDY LUGO, LORENA DÁVILA, XIOMARA GIMÉNEZ, ILUSIÓN ROMERO, JOHELSY INFANTE, RODOLFO GUTIÉRREZ, SUSANA ARTEAGA, MARÍA PALACIOS, SOSA LISBETH
Fuerzas oclusales traumáticas y su efecto en el periodonto

TABATHA ROJAS, GREDY LUGO, LORENA DÁVILA, CAROLL YIBRIN, XIOMARA GIMÉNEZ, ILUSIÓN ROMERO, SUSANA ARTEAGA, MARÍA PALACIOS, RODOLFO GUTIÉRREZ, JOHELSY INFANTE, LISBETH SOSA
Factores dentales y protésicos relacionados con la enfermedad periodontal

XIOMARA GIMÉNEZ, LORENA DÁVILA, GREDY LUGO, ILUSIÓN ROMERO, CAROLL YIBRIN, TABATHA ROJAS, LISBETH SOSA, JOHELSY INFANTE, SUSANA ARTEAGA, MARÍA PALACIOS, RODOLFO GUTIÉRREZ
Salud periimplantaria

XIOMARA GIMÉNEZ, GREDY LUGO, LORENA DÁVILA, ILUSIÓN ROMERO, TABATHA ROJAS, CAROLL YIBRIN, SUSANA ARTEAGA, MARÍA PALACIOS, RODOLFO GUTIÉRREZ, JOHELSY INFANTE, LISBETH SOSA
Enfermedades y condiciones periimplantares

RODOLFO GUTIÉRREZ, LORENA DÁVILA, MARÍA PALACIOS, JOHELSY INFANTE, SUSANA ARTEAGA
Prevalencia de enfermedades y condiciones sistémicas en pacientes atendidos en la clínica de periodoncia de la facultad de odontología de la universidad de los andes durante el periodo 2009-2014

VOLUMEN 15. No. 1 (2020)

PAULA CRISTINA BARALT, ROBERT ANTONIO RAMÍREZ MOLINA
Capacidad de sellado de un adhesivo y una resina infiltrante con pretratamiento del sustrato en caries radiculares artificiales

MAYLING ANYULL LÓPEZ MARTÍNEZ, FÁTIMA LORENA ANTONIO LEÓN, GABRIELA ALEJANDRA SAYAGO CARRERO, DAYANA CHINCHILLA FIGUEREDO
Prevalencia de fracturas maxilofaciales por accidentes de tránsito en vehículo tipo motocicletas

ALEJANDRA OLIVIA ACOSTA-PELAYO, JAIME FABIÁN GUTIÉRREZ-ROJO
Comparación de la forma de arco dental en mujeres y hombres

RUTHMARY COROMOTO PARRA SALAS, ROBERT ANTONIO RAMÍREZ MOLINA
Estabilidad del color de resinas compuestas diseñadas para el sector anterior luego de realizar maniobras de pulido y envejecimiento uv

EDGAR A. HERNÁNDEZ P., ANGÉLICA D. CHACÓN L., CARLOS A. TERÁN R.
Comparación radiográfica entre las técnicas crown down modificada y step back en la conformación de los conductos radiculares

KAREN K WOLF, MARIA E. DAVILA, SCOTT L. TOMAR, LAUREN GOVERNALE
Impact of Promotora Model on caries incidence after a comprehensive dental treatment

SILVIO J. SABA SALAMI, JOSÉ LUIS COVA N., LORENA BUSTILLOS
Registros intermaxilares en pacientes edéntulos bimaxilares con técnicas convencional y digital. Serie de casos

RODOLFO GUTIÉRREZ, ROSSANA ALBARRÁN
Uso de plantas medicinales como terapia coadyuvante en el tratamiento periodontal. Revisión de la literatura

VOLUMEN 15. No. 2 (2020)

MARÍA DE LOS A. SALAS P., ARANTXA Z. RIVAS D., BELKIS J. QUIÑONEZ M., SUSANA ARTEAGA A.
Efecto del anestésico local con vasoconstrictor sobre la glucemia de pacientes diabéticos bajo terapia periodontal

LIZBETH ROJAS PARRA, MARLYN BERRÍOS, LIVIS RAMÍREZ
Prevalencia de caries dental, frecuencia del consumo de alimentos cariogénicos y cepillado dental en niños preescolares."Centro de Educación Integral Simón Rodríguez", El Moralito, estadoZulia

JONATHAN GONZÁLEZ-PÉREZ, MARÍA ACOSTA-AVENDAÑO, LORENA DÁVILA-BARRIOS, RODOLFO GUTIÉRREZ-FLORES, JULIA CARRUYO-PADILLA
Parámetros aplicados para el diagnóstico de las enfermedades periodontales

MARÍA CORTI, DARÍO SOSA
Estructura de la Historia Clínica utilizada en la práctica odontológica privada en la ciudad de Mérida, Venezuela

NATHALIA ARAUJO, REIMARIS AZACÓN, ELIX IZARRA, DAMIÁN CLOQUELL
Estudio bibliométrico de la sección resultados de los trabajos especiales de grado de la Facultad de Odontología de la Universidad de Los Andes, 2009-2018

ANGELLIS PAOLA SÁNCHEZ GUERRERO, ELAYSA SALAS-OSORIO, CELINA PÉREZ DE SALAZAR, CARLOS MARTÍNEZ-AMAYA, YASMIN YINEC VARELA-RANGEL, JOSÉ MANUEL JIMÉNEZ-MEDINA
Especies de candida en lesiones diagnosticadas clínicamente como candidiasis bucal en pacientes portadores del virus de inmunodeficiencia humana (VIH)

ANGÉLICA SIVIRA-PENOTT, JORMANY QUINTERO-ROJAS, ELAYSA SALAS-OSORIO
Conocimiento de los estudiantes de la Facultad de Odontología de la Universidad de Los Andes sobre medidas de prevención en atención odontológica frente a la pandemia Covid-19.

RAFAEL RUEDA, FRANCISCO PAREDES, DANIELA HERNÁNDEZ, YOLEIDY CASTELLANOS, LORENA BUSTILLOS R.
Enfilados atípicos en pacientes edéntulos totales. Reporte de 2 casos clínicos

VOLUMEN 16. No. 1 (2021)

DANIELA HERNÁNDEZ GAZZOLA, DAMIÁN CLOQUELL
Análisis bibliométrico de los trabajos especiales de grado de prostodoncia de la Facultad de Odontología de la Universidad de Los Andes, 2009-2019.

MARIA DEL CANTO, YAYMAR DÁVILA
Estudio bibliométrico de los resúmenes de trabajos especiales de grado presentados en la Facultad de Odontología de la Universidad de Los Andes, 2012-2019

MARIANA RAMÍREZ-PLACENCIA, KEVIN VILLEGAS RETAMAL
Estudio comparativo sobre la calidad de vida, hábitos de higiene y salud bucal en mujeres chilenas e inmigrantes haitianas

YESICA GIL, GLADYS VELAZCO, LORENA BUSTILLOS R., ANAJULIA GONZÁLEZ, CLARA DÍAZ
Detección de *Candida* spp en pacientes portadores de prótesis con diagnóstico de estomatitis protésica

ANDRÉS LA SALVIA, LUISANA CABRERA, DARÍO SOSA
Síndrome de Goldenhar. Una visión odontológica. Reporte de un caso

XAVIER BERNARDO PIEDRA SARMIENTO, ALEXANDER DAVID VALLEJO OCHOA, PATRICIO GONZALO TAPIA GUERRERO
Fibroma traumático bimaxilar y tratamientos indicados. Caso clínico.

VOLUMEN 16. No. 2 (2021)

STEFANY V. TAPIA-SILVA, MARIBEL LLANES-SERANTES, MIRIAM V. LIMA-ILLESCAS, NUBE N. JARA-VERGARA
Longitud de la base craneana anterior y su relación con el biotipo facial en individuos de 18 a 45 años de la ciudad de cuenca, año 2019

MILY GABATEL PACHECO, VÍCTOR J. SETIEN
Efecto del envejecimiento en la resistencia adhesiva microtensil de tres sistemas adhesivos

MARÍA FERNANDA PÉREZ, VÍCTOR J. SETIEN
Influencia del ácido ascórbico en la adhesión sobre el esmalte blanqueado: estudio *in vitro*

YIJEN HALLAL, MAYLING LÓPEZ, ANAJULIA GONZALEZ, ALBA FERNÁNDEZ, ALEJANDRO ELIZALDE- HERNÁNDEZ, EDUVIGIS SOLORZANO, CARLA DAVID
Evaluación clínica-ecográfica del comportamiento del plasma gel en la región labial

CRISTINA URDANETA, JESÚS SÁNCHEZ, LUIS FELIPE RONDÓN, ROBERT RAMÍREZ
Re-adhesión de fragmento coronario en diente no vital utilizando resina compuesta como medio de retención intraradicular. reporte de un caso clínico: control 2 años

MARILIN VELÁSQUEZ MELÉNDEZ, CARLEIDYS MAYORA BARRETO, DIANA DORTA TORTOLERO
Procedimiento endodóntico regenerativo en un primer molar permanente inmaduro no vital: reporte de caso

MARÍA G. MOLINA Z, DARÍO E. SOSA MARQUINA
Práctica de la teleodontología en la consulta odontológica durante el Covid-19. Revisión de alcance

FRANCISCO PAREDES, ELAYSA SALAS-OSORIO
Probióticos en el tratamiento de la estomatitis subprotésica asociada a *Candida albicans*. revisión de alcance

VOLUMEN 17. No. 1 (2022)

INGRID ANDRADE MEIRA, MAYARA ABREU PINHEIRO, RENATA CUNHA MATHEUS RODRIGUES GARCÍA
Calidad de vida autopercibida en usuarios de sobredentaduras de implante único

RUBEN CAMARGO, DARÍO SOSA
Uso de las redes sociales con fines académicos por parte de los estudiantes de la Facultad de Odontología, Universidad de Los Andes, año 2021

ANGHY A. ARELLANO M, MARÍA FERNANDA ESCALANTE M, DAMIÁN CLOQUELL
Conocimiento de los odontólogos generales de la ciudad de Mérida sobre el diagnóstico de pacientes con trastornos temporomandibulares

KAREN BEN-ELAZAR, MARÍA E DÁVILA, SCOTT L TOMAR
Incidencia de caries en molares primarios después de la colocación de sellantes de ionómero de vidrio

ELAYSA SALAS OSORIO, LORENA BUSTILLOS, JORMANY QUINTERO ROJAS
Microbiota bucal en el adulto mayor edéntulo. Revisión de la literatura

MARÍA BERMÚDEZ, MERCELIS TORRES, SANDRA ZABALA
Estado periodontal de dientes pilares de pacientes portadores de prótesis parcial removible. Revisión tipo exploratoria

VOLUMEN 17. No. 2 (2022)

EDWIN JESÚS ANGULO LOBO, ELAYSA SALAS-OSORIO
Adecuación de las medidas de bioseguridad en clínicas odontológicas en Quito-Ecuador durante la pandemia Covid-19.

NANDY MONTILLA, NERIKA RAMÍREZ, LEONEL CASTILLO CÁCERES, NANCY DÍAZ DE VILLABONA, LORENA DÁVILA BARRIOS
Estabilidad de los tejidos blandos posterior al reposicionamiento labial en pacientes con sonrisa gingival y labios competentes e incompetentes

GÉNESIS E CARRASQUERO, GRECIA N PÉREZ T, ROBERT A RAMÍREZ M
Estudio del grado de microfiltración en restauraciones clase 5 realizadas con resina bulk fill

ALIDA GARCÍA ORELLANA, ANDREINA TEJADA, DARÍO SOSA
El paciente adulto mayor: una revisión narrativa con visión médico-odontológica

RODOLFO J GUTIÉRREZ-FLORES
Fenotipo periodontal en pacientes tabáquicos. revisión de la literatura

JOSÉ A. PARRA, RONALD MILLÁN GUSTAVO TRIVILION
Desafíos del método visual en la selección de color. revisión narrativa

VOLUMEN 18. No. 1 (2023)

CARMEN NAZARETH QUINTERO MONZÓN, MARÍA ANDREINA UZCÁTEGUI LÓPEZ, ANAJULIA GONZÁLEZ, ELAYSA SALAS OSORIO
Concentración inhibitoria mínima de la miel de abeja y el borato sobre *Candida albicans* aisladas de lesiones bucales de estomatitis sub protésica

VERÓNICA MEJÍAS BORGES, MARIANA M. MORENO ZAVARCE
Atención odontológica en pacientes con enfermedad de parkinson. Propuesta de manual didáctico

JORGE HOMERO WILCHES-VISBAL, YURLEY CAROLINA SEPÚLVEDA, MIDIAN CLARA CASTILLO-PEDRAZA
Caracterización mecánica de un resorte cerrado helicoidal de nitinol sometido a tracción

MARÍA ELENA VEGA NUQUES
Cáncer en niños: principales tipologías, prevención odontológica. Revisión narrativa

LUIS ALONSO CALATRAVA ORAMAS
Restauraciones de resinas compuestas reforzadas con fibra. Una elección biomimética

MIGDALIA CALDERÓN, DAVID TAGLIAFERRO ARELLANO, WILKINSON ZAMBRANO
Uso de fitoterapia en candidiasis bucal. Revisión narrativa

VOLUMEN 18. No. 2 (2023)

JON A LAUCIRICA BARBIERI, VERÓNICA MEJÍAS BORGES
Reacciones adversas asociadas al tratamiento endodóntico reportado por odontólogos y endodoncistas del estado Carabobo, Venezuela

JOVIANA HERNÁNDEZ, GEORGINA SUÁREZ, LUISANA BRITO, FERNANDO RINCÓN
Estudio histopatológico del tejido pericoronario en terceros molares incluidos aparentemente sanos

JORGE HOMERO WILCHES-VISBAL, MIDIAN CLARA CASTILLO-PEDRAZA
Revistas latinoamericanas de odontología en Scopus: entre la escasez y la dificultad

LAURA MINETTI BILBAO, MARÍA CARLOTA MORENO HURTADO, CLAUDIA ISABEL ROJAS MARCONDES
Manifestaciones bucales y su relación con los grados de desnutrición en pacientes preescolares

LAURA CONTRERAS, BELKIS QUIÑONEZ, ROSALBA FLORIDO, ELIX IZARRA, SARA PÁSCUALE, WANDA LEÓN
Actividad antiinflamatoria de *Psidium guineense sw* en la mucosa bucal de ratas Biou: Wistar

HAROLD CASTAÑEDA, RODOLFO GUTIÉRREZ
Despigmentación gingival y aumento de corona clínica. A propósito de un reporte de caso

DAVID TAGLIAFERRO ARELLANO
Abordaje de lesiones cariosas con técnicas mínimamente invasivas. Revisión narrativa

VOLUMEN 19. No. 1 (2024)

ALFREDO RAFAEL LLINÁS-ARIZA, MIDIAN CLARA CASTILLO-PEDRAZA, JORGE HOMERO WILCHES-VISBAL
Efecto de un ejercicio de energía mixta en el pH salival

DORIMART VALLES, MARÍA VALENTINA SUCRE GONZÁLEZ
Revisión ambiental inicial de la Facultad de Odontología de la Universidad de Los Andes. Mérida-Venezuela

CAROL RUBIO, LUCIA MÁRQUEZ, ARLENE MORA, DAMIÁN CLOQUELL
Producción científica en operatoria dental de tres revistas de la Facultad de Odontología de la Universidad de Los Andes, 2011-2021

MAIRY GUERRERO, ANA CHACÓN, ALBERTO CORONADO, YAYMAR DÁVILA, IRVINA MOLINA
Niveles de ansiedad y estrés en estudiantes de cuarto y quinto año de odontología durante la pandemia por la Covid-19

JORGE ANDRÉS VELAZCO DÁVILA, JAIRO BUSTILLOS ROJAS
Displasia fibrosa. Reporte de caso

RUTH ESCALANTE, ANGÉLICA SIVIRA
Fibrina rica en plaquetas como coadyuvante en cierre de fístula bucosinusal. A propósito de dos casos

JOSÉ MAGGIORANI, KEILYN BASTARDO
Rehabilitación parcial adhesiva de un primer molar inferior derecho con displasia periapical en segunda etapa: un hallazgo casual. Reporte de un caso

VOLUMEN 19. No. 2 (2024)

OTTO ALEJANDRO AFANADOR BLANCO. MARÍA VALENTINA SUCRE GONZÁLEZ. ALEJANDRO ROMERO SÁNCHEZ
Nivel de conocimiento y actitud de estudiantes de odontología sobre normas de bioseguridad y manejo de desechos en imagenología intraoral

ROCIBEL PEÑA, JENNIFER PEREIRA, IRVINA MOLINA, YAYMAR DÁVILA, DAMIÁN CLOQUELL
Análisis bibliométrico de trabajos especiales de grado de periodoncia de la Facultad de Odontología de la Universidad de Los Andes

CARLA FIORELLA ORELLANA CINICOLO, LIKSA CATHERINE JUÁREZ SEQUERA, ANDREA DEL PILAR GONZÁLEZ ALMARZA, KARLA DENISE RAMÍREZ SÁNCHEZ, ANDRÉS FELIPE PERDOMO OSPINA, ADÍELA RUÍZ GÓMEZ
Cambios cefalométricos posteriores al tratamiento de maloclusiones clase II con Advansync®

PIERINA RAMÍREZ, MANUEL RAMÍREZ, JOSÉ LUIS RUJANO
Prevalencia de retratamientos endodónticos en pacientes atendidos en la clínica de endodoncia de la Universidad de Los Andes durante el período 2012 al 2019

MAIREN ALARCÓN, KARLY DIAZ, LORENA BUSTILLOS R
Prevalencia de caries radicular en el adulto mayor autovalente en la Facultad de Odontología de la Universidad de Los Andes, Mérida-Venezuela

LISBETH FLORES, LORENA DÁVILA
Tasa de supervivencia y éxito de la rehabilitación con implantes dentales en pacientes con y sin historia de periodontitis. Revision sistemática.

VOLUMEN 20. No. 1 (2025)

MARÍA HERRERA, DELIA ORTIZ, YAYMAR DÁVILA, GABRIEL URBINA, DULCELENA ECHEZURIA, DAMIÁN CLOQUELL
Publicación de artículos científicos derivados de los trabajos especiales de grado de la Facultad de Odontología de la Universidad de Los Andes

MARÍA EUGENIA MOHAMAD MONTOYA, GUSTAVO TRIVILLION
Prevalencia de bruxismo en los estudiantes de cuarto año de la Facultad de Odontología de la Universidad de Los Andes. Mérida, Venezuela

ESTHER GARCÍA, SANDY ZABALA, ANDREINA TEJADA
Información que poseen los odontólogos del sector privado en el municipio Libertador del estado Mérida sobre la fluorosis dental

ROSS MEILYN GARCÍA GÓMEZ, MARIAJOSÉ VILLAMIZAR MÁRQUEZ, OMAR PAOLINI
Variaciones anatómicas del sistema de conductos radiculares en premolares según la clasificación de AHMED y uso de CBCT

DAVID TAGLIAFERRO ARELLANO, ROBERT RAMÍREZ M
Efectividad de la terapia láser en el tratamiento de la caries dental. Revisión sistemática

LUIS ALONSO CALATRAVA ORAMAS
Elevación del margen gingival: una elección biomimética

JULIANA CELIS GONZÁLEZ, MANUELA CELIS GONZÁLEZ, ELAYSA SALAS-OSORIO
Bacterias periodontales y la neuroinflamación asociada a la enfermedad de alzheimer. Una revisión de alcance

WILKINSON ZAMBRANO, BUSTILLOS R LORENA
Efectividad del fluoruro diamino de plata en el tratamiento de caries radicular en el adulto mayor. Una revisión sistemática

RUTH ESCALANTE, EDUVIGIS SOLÓRZANO, MARIÁNGEL ZAMBRANO
Biomarcadores salivales como herramienta diagnóstica en enfermedades bucales y sistémicas con repercusión en cavidad bucal. Una revisión de alcance

SARAÍ MORA, JUAN PABLO PÉREZ
Diente fisurado, diagnóstico, etiología y factores predisponentes. Una revisión de alcance

VOLUMEN 20. No. 2 (2025)

SOFÍA D'AMORE-NODA, VALERIA J DE SOUSA-LARES, ROLANDO N HIDALGO-LA MAIDA, MARÍA V TORTOLERO-ARRÁEZ, ANDREA C VILLASMIL-GUDIÑO, RODOLFO J GUTIÉRREZ-FLORES, TABATHA ROJAS-MARÍN
Efecto antimicrobiano de sangre de drago sobre microorganismos periodontopatógenos presentes en sacos periodontales

GILMA L TIQUE YUSTI, JUAN PABLO PÉREZ
Influencia de tres agentes pigmentarios en la estabilidad del color de dos resinas compuestas

LINDA NUBIA LOBO M
Identificación de conocimientos, habilidades y actitudes referida por odontólogos del estado Lara, Venezuela sobre trastornos temporo mandibulares

REINALDO ENRIQUE ZAMBRANO-VERGARA, ANA CARLOTA PEREIRA COLLS
Propuesta de un modelo de gestión basado en experiencias de administradores de servicios de salud. Mérida, Venezuela

LOURDES REY, MIRLEN NIETO, ANDREINA TEJADA
Prevalencia de lesiones bucales reactivas encontradas en el municipio Libertador en Mérida, Venezuela

GARCÍA JENNY, ANAJULIA GONZÁLEZ, GLADYS VELAZCO
Liberación controlada de dexametasona en una membrana de quitosano

ARANXA AZIZ, LUISENYS MARTÍNEZ, ADRIANA ROJAS
Información sobre diagnóstico y manejo de pacientes con labio y paladar hendido que tienen estudiantes de odontología

MARÍA HELENA RINCÓN
Clínica de la cúspide en talón. Reporte de dos casos

NATALIA V BECERRA F, KEMBERLY A BECERRA CH, ALIRIA C FONSECA O
Incidencia de recesiones gingivales relacionadas a ortodoncia en pacientes que acuden al área de periodoncia de la Facultad de Odontología, UC

BEATRIZ ELENA PACHANO-UZCÁTEGUI, ROBERT ANTONIO RAMÍREZ-MOLINA
Efectividad de diferentes diseños de línea de terminación para coronas total cerámica. Revisión sistemática

ODINELI CHÁVEZ-CARRERO, CARMINE DEL VALLE LOBO-VIELMA, DAMIÁN ALBERTO CLOQUELL, LEIVER ALEXANDER QUINTERO-CASTRO
Ventajas y desventajas de las modalidades de expansión rápida maxilar en adultos. Una revisión de alcance

LUIS ALONSO CALATRAVA ORAMAS
Desafíos actuales de la restauración post-endodoncia. Revisión narrativa

ELBY RAYLIS RUBIO FUENMAYOR, BERENICE CHIQUINQUIRÁ NIÑO BERMÚDEZ
Influencia de los componentes salivales como factor de riesgo de caries dental en niños. Revision sistemática

NÚMERO ESPECIAL (2025)

FREDDY RODRÍGUEZ R, ISIDORO ORTIZ
Efectividad de la articaína al 4% con técnica infiltrativa para la odontectomía de terceros molares mandibulares retenidos

JOVIENMILY VILLEGAS, SARAHI DELGADO, FRANYELIS PAGLIA, JESÚS RIVAS, YOIMAR RIVERO, HENRY GARCÍA, MARÍA DANIELA VIAMONTE, RONAR GUDIÑO
Satisfacción y calidad de vida laboral del residente de cirugía bucal y maxilofacial del Hospital Universitario de Caracas

NATALIA CARDONA GÓMEZ, PAOLO VERONA GUZMÁN, JANNETH ZUNIGA
Conceptos actuales de análisis y evaluación facial en cirugía estética: nuevos paradigmas

NORMA A. MARTÍNEZ C, RICARDO FELZANI, NORLEYDY CONTRERAS SOSA
Fibroma cemento-osificante central asociado a quiste óseo aneurismático. Reporte de caso clínico

NICOLAS SOLANO, PATRICIA LÓPEZ, RAFAEL CONCHO
¿Pueden las lesiones quísticas tener potencial neoplásico? Reporte de caso

FRANYELIS DANIELA PAGLIA-PEÑA, ANDRÉS EDUARDO GIL-BRAVO, EDUARD STEVEN RODRÍGUEZ-GUIFARRO, JULIO CÉSAR TEBRES-LÓPEZ, RONAR ALEJANDRO GUDIÑO-MARTÍNEZ
Extracción guiada digitalmente de aguja odontológica fracturada en espacio pterigomaxilar. Reporte de caso

ROGER ENRIQUE MANFREDI, RAMON TOLOSA, RICARDO AVENDAÑO SERRANO
Implantes dentales, propiedades, características, diseños, materiales utilizados, fuerzas aplicadas. Revisión narrativa

ISSN(e) 2244-8861, ISSN(p) 1856-3201
REVISTA ODONTOLÓGICA DE LOS ANDES
NÚMERO ESPECIAL 2025

POLÍTICAS DE PUBLICACIÓN

El objetivo fundamental de la *Revista Odontológica de los Andes* es permitir la transferencia de los resultados provenientes de la investigación científica y tecnológica de los investigadores del área de la Odontología de nuestro país y del resto del mundo, contribuyendo a la integración del conocimiento dentro del marco de la globalización. La *Revista Odontológica de los Andes* publica estudios relacionados con Investigación Clínica, Epidemiológica y Básica, Gerencia en Salud, Odontología Forense, Tecnología y Educación. Las ediciones incluyen editoriales, artículos científicos originales, reporte de casos clínicos relevantes, artículos de revisión por invitación e inéditos, comunicaciones cortas y cartas al editor. La *Revista Odontológica de los Andes* tiene un Registro de Depósito Legal con la finalidad de proteger a los autores de usos ilegítimos o no autorizados de los contenidos. Todos los trabajos científicos a ser publicados, son arbitrados rigurosamente por dos especialistas del área. La decisión de aceptar o no su publicación, estará determinada por el contenido y por la presentación del material al jurado.

ESTRUCTURA DE LA REVISTA

Editorial: El editorial está reservado para el análisis de hechos relevantes de la vida Institucional en la Facultad de Odontología de la Universidad de Los Andes, del quehacer odontológico y del universitario en general. Esta sección es responsabilidad del Editor de la Revista o de un invitado por el Consejo Editorial.
Cartas al Editor: La carta al editor, publica copia de la correspondencia enviada al mismo, siendo potestad de éste, el derecho de publicarla parcial o totalmente, editar u omitir su publicación. En ningún momento, lo escrito en esta sección puede ser lesivo a persona o institución alguna.
Trabajo de investigación: Describe un estudio completo, referido a hallazgos originales. Debe estar dividido en secciones siguiendo el siguiente orden: introducción, materiales y métodos, resultados, discusión, conclusiones y referencias.
Reporte de casos: Casos Clínicos que sean de especial interés en el área de la odontología. Debe ser estructurado de la siguiente forma: introducción, presentación del caso, discusión, conclusiones y referencias.
Trabajos de revisión: Trabajos referidos a temas actualizados. Las revisiones serán solicitadas por el Consejo Editorial.
Comunicaciones cortas: Son trabajos de investigación, de revisión o casos clínicos breves. No necesitan ser estructurados. No requieren resumen.

INSTRUCCIONES A LOS AUTORES

El artículo será remitido a la Editora Jefe de la Revista, Dra. Leylan Arellano Gámez. El artículo debe incluir una carta de intención firmada por todos los autores, declarando que el mismo no ha sido enviado ni sometido a consideración, ni publicado en otras revistas; con ella los autores ceden el derecho de autor a la Revista Odontológica de Los Andes. Será enviado a la sede de la revista, ubicada en la Facultad de Odontología de la Universidad de Los Andes, calle 24 entre avenidas 2 y 3. Tercer piso. Mérida-Venezuela. Teléfono: (58)-074-2402479. Fax: (58) 0274-2402386. El trabajo debe estar redactado utilizando el procesador de palabras Microsoft Word, letra Arial o Times New Roman, tamaño 12 y a doble espacio. Los autores deben imprimir un ejemplar, en hoja tamaño carta, por una sola cara, paginadas y con márgenes superior, inferior y derecho de 2.5 cm y margen izquierdo de 3 cm. No utilizar letras mayúsculas, excepto para iniciar títulos, subtítulos, párrafos, después del punto y aparte, punto y seguido y en nombres propios. El trabajo de investigación no debe exceder de 18 páginas, incluidos el resumen y las referencias bibliográficas. El Reporte de Casos no debe exceder de 12 páginas. Las Comunicaciones Cortas no deben exceder de 4 páginas. La *Revista Odontológica de los Andes* utiliza las Normas de los Requisitos Uniformes del Comité Internacional de Directores de Revistas Médicas (CIDRM), reconocido como el Grupo de Vancouver (http://www.icmje.org), para la presentación de trabajos en Revistas Biomédicas. Los autores extranjeros y nacionales, no locales, podrán enviar sus trabajos sólo en versión digital a los correos electrónicos de la revista: revodontdlosandes@ula.ve, revodontdlosandes@gmail.com

AUTORÍA

Los Autores deben haber participado en el trabajo en grado suficiente para asumir responsabilidad pública por su contenido. El orden en que aparecen los autores dentro del artículo a publicar, debe reflejar una decisión conjunta entre ellos. El Consejo Editorial de la Revista solicitará a los autores, que describan la contribución de cada uno de ellos en la investigación, cuando: el número de co-autores en los trabajos de investigación y reporte de casos exceda de cinco y en el de trabajo de revisión, exceda de dos. Esta información puede ser publicada.

FORMATO

Título en castellano y en inglés (o portugués). Debe ser informativo y contener la esencia del trabajo. Si el título excede de 75 caracteres, debe agregarse un título corto para la tabla de contenidos de la revista.

AUTORES

Nombres completos de los autores. Afiliaciones institucionales. Nombre del departamento(s) o institución(es) a los cuales el trabajo debe ser atribuido. Debe señalarse al autor de correspondencia, su dirección, su número de teléfono, y su dirección de correo electrónico.

RESUMEN EN CASTELLANO Y EN INGLÉS (O PORTUGUÉS)

Debe ser de tipo informativo y en un solo párrafo, con interlineado doble y no exceder las 250 palabras. El resumen especificará en forma concisa el planteamiento del problema y su importancia, los objetivos del trabajo, materiales, métodos, resultados y conclusiones. Sin estructurar. No utilizar referencias. Todo trabajo escrito en castellano, debe incluir un resumen en inglés. Este debe ser copia fiel del resumen en castellano. Todo trabajo escrito en inglés, deberá incluir un resumen en castellano. Este debe ser copia fiel del resumen en inglés. Todo trabajo escrito en portugués, debe incluir un resumen en castellano y debe incluir un resumen en inglés. Estos deben ser copia fiel del resumen en portugués.

PALABRAS CLAVE

Todo trabajo deberá acompañarse de tres a seis palabras clave, key words o palavras-chave, que identifiquen las ideas principales del artículo.

INTRODUCCIÓN

Incluye el contenido del estudio: naturaleza y significación del problema. Justifica las razones del estudio. Indica los objetivos o formula hipótesis. Los objetivos principales y secundarios se deben establecer claramente. Cualquier análisis o contribuciones de otros autores deben ser descritos. Se incluyen las referencias pertinentes. No incluir datos o conclusiones del trabajo, que es divulgado.

MATERIALES Y MÉTODOS

Describe detalladamente el diseño de la investigación, selección y descripción de la población (pacientes o animales de laboratorio, incluyendo controles). Señala los criterios de elegibilidad y de exclusión. Se detalla el proceso de aleatorización, pérdidas de sujetos de observación. Describe materiales y equipos (nombre y dirección del fabricante, entre paréntesis). Se detalla los procedimientos para permitir reproducción de resultados. Identifica con exactitud, fármacos y productos químicos usados incluyendo nombres genéricos, dosis, y rutas de administración. Describe los métodos y pruebas estadísticas utilizadas. Cuantifica resultados, presentándolos con indicadores apropiados de error o incertidumbre de la medición (por ej., intervalos de confianza). Especifica programas de computación de uso general que se hayan empleado. Se debe especificar los principios éticos del estudio. Cuando se trate de estudios en seres humanos y animales de laboratorio, señalar si los procedimientos seguidos estuvieron de acuerdo con las Normas Éticas del Comité (institucional, nacional o regional), que supervisa la experimentación en seres humanos, animales o con la Declaración de Helsinki, adoptada en 1964 (última enmienda en el año 2000). Específicamente en relación a estudios con humanos se exigirá una carta de Compromiso Informado. Los artículos de revisión incluirán una sección en la que se describan los métodos utilizados para localizar, seleccionar, extraer y sintetizar los datos. Estos métodos se mencionan en forma sináptica en el resumen.

RESULTADOS

Muestra los resultados en secuencia lógica. Destaca las observaciones más relevantes en tablas y/o figuras. Utilizar un máximo de seis tablas. No se acepta duplicar los datos en tablas o figuras. Se explica el argumento del artículo y evalúa los datos en que se apoya.

TABLAS Y FIGURAS

Las tablas deben ir incluidas en el texto, próximas al párrafo donde se citan. Enumerar las tablas consecutivamente siguiendo el orden en que se citan por primera vez en el texto. Asignar un título breve a cada tabla. Las explicaciones irán como notas al pie de las mismas (aquí se comentarán todas las abreviaturas no usuales empleadas). No trazar líneas horizontales ni verticales en el interior de las tablas. Identificar los datos presentados Figuras (gráficos, fotografías y otras ilustraciones). Se denominarán figuras, a los gráficos, fotografías y otras ilustraciones para efectos del título de las mismas, citas en el texto y secuencia de numeración. Las figuras deben ir incluidas en el texto, próximas al párrafo donde se citan. Los títulos y las explicaciones irán como notas al pie de las figuras. Las fotografías podrán ser a color o en blanco y negro. Se aceptará un máximo de ocho fotografías en cada trabajo. Se debe justificar, si se emplea mayor número de fotografías.

TERMINOLOGÍA, SÍMBOLOS Y ABREVIATURAS

La terminología química y bioquímica debe seguir las normas de la Internacional Union of Pure and Applied Chemistry. La nomenclatura de las enzimas debe estar de acuerdo con las normas de la Internacional Union of Biochemistry. Utilice solamente abreviaturas estándar, evite abreviaturas en el título y en el resumen. El término completo del cual deriva la abreviatura debe preceder su primer uso en el texto, a menos que sea una unidad estándar de medida. No se utilizarán nombres comerciales salvo por necesidad, en cuyo caso se acompañarán del símbolo ®. Las unidades de medición seguirán el System Internacional d´Únits. Los dientes se enumerarán de acuerdo al sistema de la Federación Dental Internacional (FDI): (Two digit system. Int Dent J 1971; 21:104-106). Los implantes se citan siguiendo la misma metodología, esto es, escribiendo el número del diente que ocupa la posición correspondiente y añadiéndole una "i" minúscula (ejemplo: un implante en la posición del 12 será 12i).

DISCUSIÓN

Se enfatiza en los aspectos relevantes e importantes del estudio y en los resultados obtenidos. Explica el significado de los hallazgos, las implicaciones y las limitaciones. Relaciona las observaciones con otros estudios pertinentes. Establece el nexo entre las conclusiones y los objetivos del estudio. Apoya afirmaciones y conclusiones que están debidamente respaldadas por los hallazgos del estudio.

AGRADECIMIENTOS

Se agradece de manera sencilla, a las personas o instituciones que hayan hecho contribuciones importantes al estudio (ayuda financiera o de otro tipo, etc.).

REFERENCIAS

Las referencias se deben numerar consecutivamente según el orden en que se mencionan. Se identificarán con números arábigos. Usar superíndice. Utilice el formato que la Biblioteca Nacional de Medicina de los Estados Unidos usa en el Index Medicus. Abrevie los títulos de las revistas de conformidad con http://www.nlm.nih.gov. Citación de las referencias, de conformidad con http://www.nlm.nih.gov/bsd/uniformrequirements.html.

Artículo de revista

Hasta seis autores:
Yoris C, Pérez L, Armas J, Pérez CE. Carcinoma adenoide quístico con marcada destrucción ósea. Reporte de caso. MedULA 2008; 17(1): 20-24.

Más de seis autores:
Molina M, Castillo L, Arteaga S, Velasco N, González S, Bonomie J et al. Lo que debemos saber sobre control de infección en el consultorio dental. Rev Odontol de los Andes 2007; 2(1): 64-70.

Omitir en ambos casos el mes y día de publicación del artículo.

Libros

Libros con un solo autor:
Villanueva R. Derecho a la salud, perspectiva de género y multiculturalismo. 1a ed. Lima: Palestra Editores; 2009.

Libros con varios autores:
Pindborg JJ, Reichart PA, Smith CJ, van der Wall I. Histological typing of cancer and precancer of the oral mucosa. 2nd ed. Berlín: Springer-Verlag; 1997.

Capítulo de un libro:
Giacomini KM, Sugiyama Y. Transportadores de membrana y respuesta a los fármacos. En: Brunton L, Chabner B, Knollman B, editores. Goodman & Gilman. Las bases farmacológicas de la terapéutica. 12ª ed. México, D.F. McGraw-Hill, Interamericana; 2012. p. 91-121.

Material en soporte electrónico

Puede consultar: http://www.nlm.nih.gov/bsd/uniform_requirements.html

CONSIDERACIONES FINALES

La Revista Odontológica de Los Andes, dentro de su Política Editorial, presentara en cada en edición, la información actualizada con relación a las normas de publicación, instrucciones a los autores y la carta de intención, para aquellos investigadores interesados en publicar en la revista. En el Número 2 de cada Volumen se publicará, el Índice Acumulado de Artículos y de Autores. También se dará a conocer públicamente, el listado de los Árbitros que participaron en cada Volumen.

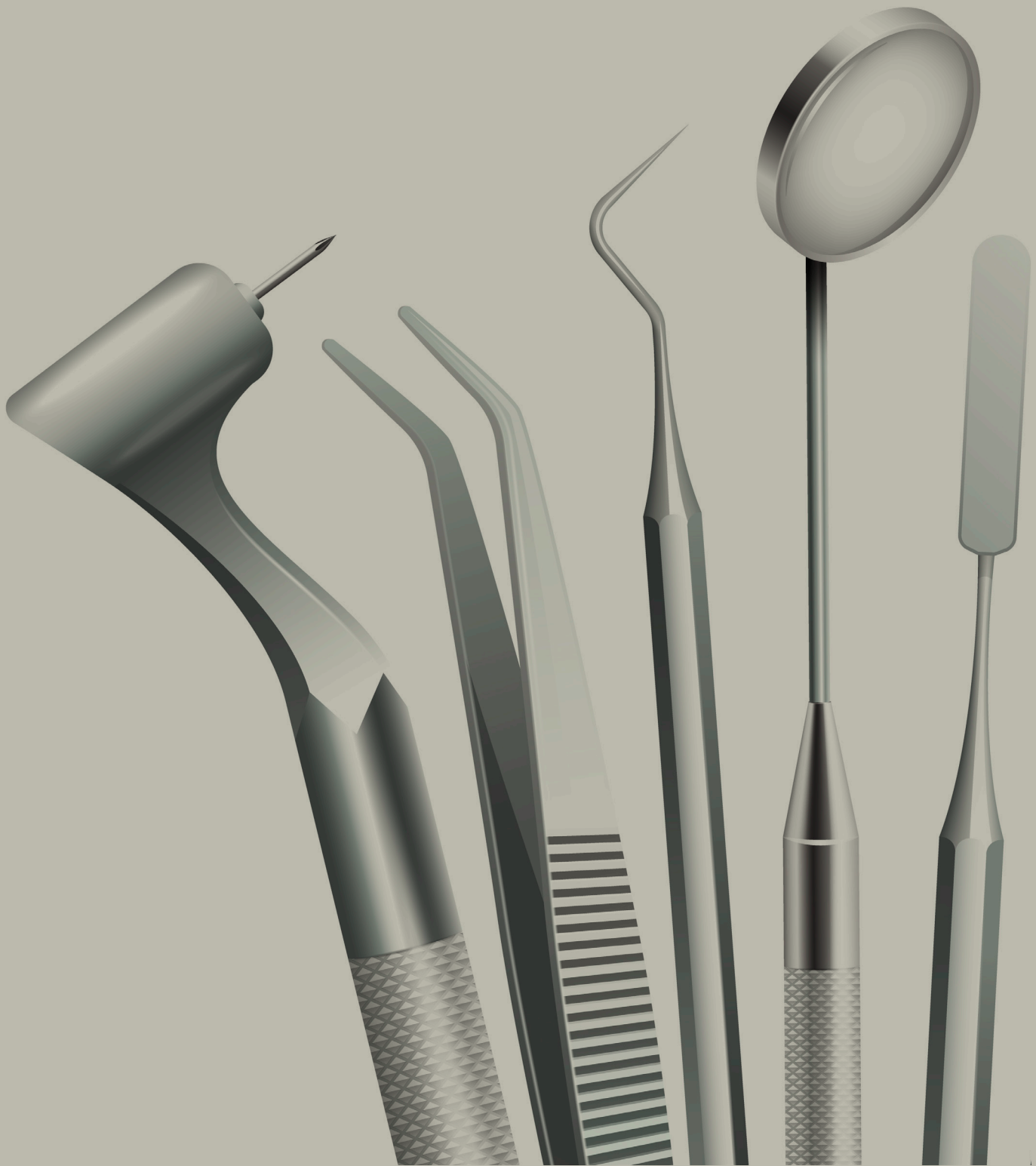

FACULTAD DE ODONTOLOGÍA, UNIVERSIDAD DE LOS ANDES
MÉRIDA, VENEZUELA

CDCHTA

El Consejo de Desarrollo Científico, Humanístico, Tecnológico y de las Artes es el organismo encargado de promover, financiar y difundir la actividad investigativa en los campos científicos, humanísticos, sociales y tecnológicos.

Objetivos generales

El CDCHTA, de la Universidad de Los Andes, desarrolla políticas centradas en tres grandes objetivos:

- Apoyar al investigador y su generación de relevo.
- Vincular la investigación con las necesidades del país.
- Fomentar la investigación en todas las unidades académicas de la ULA, relacionadas con la docencia y con la investigación.

Objetivos específicos

- Proponer políticas de investigación y desarrollo científico, humanístico, tecnológico y de las Artes para la Universidad.
- Presentarlas al Consejo Universitario para su consideración y aprobación.
- Auspiciar y organizar eventos para la promoción y la evaluación de la investigación.
- Proponer la creación de premios, menciones y certificaciones que sirvan de estímulo para el desarrollo de los investigadores.
- Estimular la producción científica.

Funciones

- Proponer, evaluar e informar a las Comisiones sobre los diferentes programas o solicitudes.
- Difundir las políticas de investigación.
- Elaborar el plan de desarrollo.

Estructura

- Directorio: Vicerrector Académico, Coordinador del CDCHTA.
- Comisión Humanística y Científica.
- Comisiones Asesoras: Publicaciones, Talleres y Mantenimiento, Seminarios en el Exterior, Comité de Bioética.
- Nueve subcomisiones técnicas asesoras.

Programas

Proyectos › Seminarios › Publicaciones › Talleres y Mantenimiento › Apoyo a Unidades de Trabajo › Equipamiento Conjunto › Promoción y Difusión › Apoyo Directo a Grupos (ADG) › Programa Estímulo al Investigador (PEI) › PPI-Emeritus › Premio Estímulo Talleres y Mantenimiento › Proyectos Institucionales Cooperativos › Aporte Red Satelital › Gerencia.

www2.ula.ve/cdcht · correo: cdcht@ula.ve
Teléfonos: 0274-2402785 / 2402686

Alejandro Gutiérrez S. COORDINADOR GENERAL

ESTA VERSIÓN ELECTRÓNICA DE LA REVISTA **ODONTOLÓGICA DE LOS ANDES**, NÚMERO ESPECIAL **2025**,
SE EDITÓ CUMPLIENDO CON LOS CRITERIOS Y LINEAMIENTOS ESTABLECIDOS
PARA PRODUCCIÓN DIGITAL EN EL AÑO 2025.